



## Acta de Otorrinolaringología & Cirugía de Cabeza y Cuello

www.revista.acorl.org.co



### Guías oficiales ACORL para el diagnóstico y tratamiento de las patologías más frecuentes en otorrinolaringología

### Guía de práctica clínica para el diagnóstico y tratamiento de cuerpos extraños en oído, nariz y vía aérea

### Clinical practice guidelines guide for the diagnosis and treatment of foreign bodies in the ear, nose and airway

Juan Camilo Ospina García\*, Paula Andrea Téllez Cortés\*\*, María Mónica Baquero Hoyos\*\*\*, Laura Arango Pérez\*\*\*\*, Mariana Castellanos Acevedo\*\*\*\*\*.

\* Otorrinolaringólogo pediatra, Unidad de Otorrinolaringología, Hospital Universitario San Ignacio. Bogotá, Colombia. ORCID <https://orcid.org/0009-0008-6424-0253>

\*\* Otorrinolaringóloga pediatra, Unidad de Otorrinolaringología, Hospital Universitario San Ignacio. Bogotá, Colombia. ORCID <https://orcid.org/0000-0001-8407-1815>

\*\*\* Otorrinolaringóloga pediatra, Unidad de Otorrinolaringología, Hospital Universitario San Ignacio. Bogotá, Colombia. ORCID <https://orcid.org/0000-0003-4732-6529>

\*\*\*\* Otorrinolaringóloga, Pontificia Universidad Javeriana. Bogotá, Colombia. ORCID <https://orcid.org/0000-0002-9623-683X>

\*\*\*\*\* Residente de Otorrinolaringología, Pontificia Universidad Javeriana. Bogotá, Colombia. ORCID <https://orcid.org/0000-0002-5108-0413>

Forma de citar: Ospina-García JC., Téllez PA., Baquero-Hoyos MM., Arango-Pérez L., Castellanos-Acevedo M. Guía para el diagnóstico y el tratamiento de de cuerpos extraños en oído, nariz y vía aérea. Acta otorrinolaringol. cir. cabeza cuello. 2024; 52 (4): 556-573 DOI.10.37076/acorlv52i4.832

#### INFORMACIÓN DEL ARTÍCULO

##### Historia del artículo:

Recibido: 22 de marzo de 2024

Evaluado: 29 de abril de 2024

Aceptado: 28 de octubre de 2024

##### Palabras clave (DeCS):

Otorrinolaringología, reacción a cuerpo extraño, aspiración respiratoria.

#### RESUMEN

Los cuerpos extraños en el oído, nariz y vías respiratorias son una causa frecuente de consulta en los servicios de urgencias y deben ser competencia de todos los otorrinolaringólogos. Los síntomas más frecuentes luego de la introducción de un cuerpo extraño en oído son otalgia, otorragia, otorrea, plenitud auricular, prurito, tinnitus y fiebre; a nivel nasal son dolor local, rinorrea unilateral, epistaxis y obstrucción nasal. La aspiración de un cuerpo extraño en los niños se considera una condición de urgencia, especialmente en niños pequeños, en quienes se describe mayor mortalidad.

Correspondencia:  
Mariana Castellanos Acevedo  
Email: [marianacast3@gmail.com](mailto:marianacast3@gmail.com)

---

## ABSTRACT

---

### Key words (MeSH):

Otolaryngology, foreign-body reaction, respiratory aspiration.

Foreign bodies in the ear, nose and respiratory tract are a frequent cause of consultation in emergency services and their assessment should be the responsibility of all otorhinolaryngologists. The most frequent symptoms after the introduction of a foreign body into the ear are otalgia, otorrhagia, otorrhea, aural fullness, itching, tinnitus and fever; at the nasal symptoms are: local pain, unilateral rhinorrhea, epistaxis and nasal obstruction. Aspiration of a foreign body in children is considered an emergency condition, especially in young children, in whom higher mortality is described.

---

## Introducción

Los cuerpos extraños en el oído, nariz y vías respiratorias son una causa frecuente de consulta en los servicios de urgencias y deben ser competencia de todos los otorrinolaringólogos. Los objetos que más comúnmente se encuentran incluyen alimentos, trozos de algodón, pequeños elementos plásticos, piezas de juguetes, objetos metálicos, partes de aretes, baterías, espinas de pescado y utensilios escolares. El éxito de la extracción está determinado por diversos factores, como la ubicación del cuerpo extraño, el tipo y la consistencia del material, la habilidad del médico y la colaboración del paciente.

---

## Justificación

A finales de 2023, la Asociación Colombiana de Otorrinolaringología de Cabeza y Cuello (ACORL) propuso y avaló la actualización de las guías previas de 2016. Esta nueva guía es una adaptación con modificaciones importantes de la guía de práctica clínica (GPC) anterior, la cual pretende ser una herramienta actualizada de información disponible para todo el personal médico que esté en contacto con los pacientes con cuerpos extraños en el oído, la nariz y la vía aérea, el personal médico, los familiares y los pacientes relacionados con esta patología.

---

## Objetivo general

Esta guía describe el proceso diagnóstico y el tratamiento que se debe seguir en los servicios de urgencias en pacientes con cuerpo extraño en oído, nariz y vía aérea.

---

## Alcance de la guía

La guía pretende ser un elemento orientador para identificar fácilmente a los pacientes con cuerpos extraños en oído, nariz y vía aérea; conocer las diferentes herramientas diagnósticas para una adecuada aplicación en la práctica clínica con el objetivo de optimizar los recursos en salud, y proponer un tratamiento más personalizado según cada paciente.

---

## Usuarios

Médicos generales, médicos familiares, otorrinolaringólogos, pediatras y médicos de especialidades afines como cirugía pediátrica y de vía aérea, así como el personal de salud en general.

---

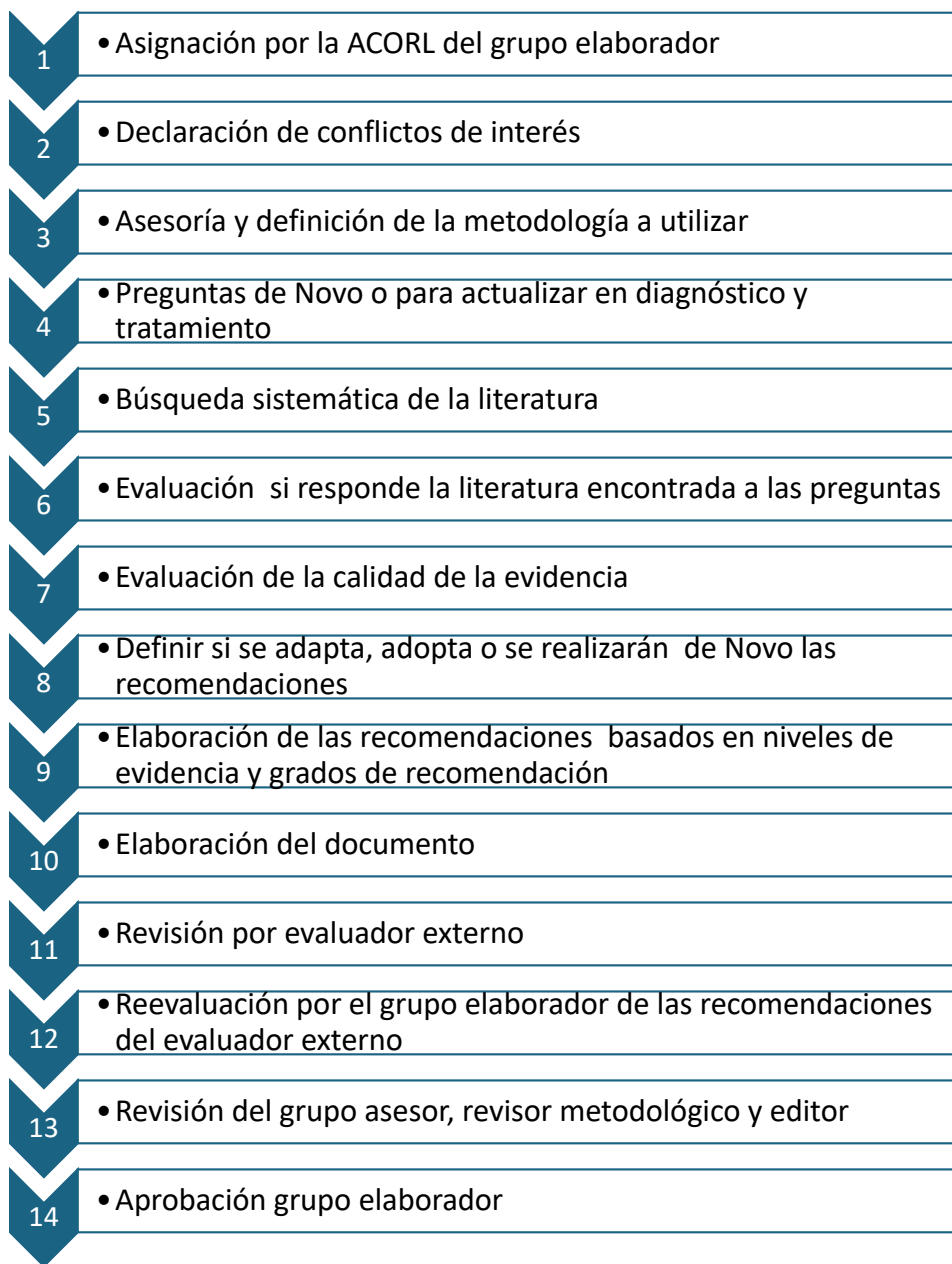
## Población blanco

Pacientes con cuerpos extraños en oído, nariz y vía aérea.

---

## Metodología

Se definió por el grupo elaborador las preguntas de novo y para actualizar. Se realizó una búsqueda de la literatura, posteriormente se evaluó la calidad de la evidencia y se definió realizar según el caso de adopción, adaptación o guía de novo para la redacción del documento teniendo en cuenta la calidad de la evidencia y el grado de recomendación. La guía fue evaluada por un revisor externo y posteriormente las recomendaciones dadas fueron evaluadas por el grupo elaborador.



**Fecha de elaboración de la guía**

La guía fue elaborada de septiembre de 2023 a agosto de 2024. (Figura 2)

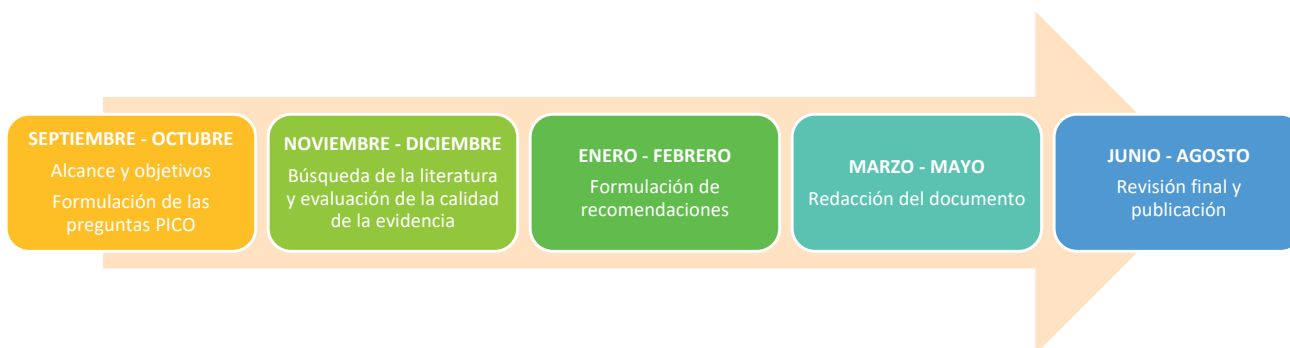

Figura 2. Metodología de elaboración de la guía. Elaboración propia.

## Grupo desarrollador de la guía y su filiación

En la elaboración, la redacción, la revisión y la actualización de esta guía participaron los doctores:

- *Juan Camilo Ospina García. Otorrinolaringólogo pediatra, Hospital San Ignacio, Universidad Pontificia Javeriana.*
- *Paula Andrea Téllez Cortes. Otorrinolaringóloga pediatra, Hospital San Ignacio, Universidad Pontificia Javeriana.*
- *María Mónica Baquero Hoyos. Otorrinolaringóloga pediatra, Hospital San Ignacio, Pontificia Universidad Javeriana.*
- *Laura Arango Pérez. Otorrinolaringóloga, Pontificia Universidad Javeriana. Bogotá, Colombia.*
- *Mariana Castellanos Acevedo. Residente de Otorrinolaringología, Pontificia Universidad Javeriana. Bogotá, Colombia.*

## Declaración de conflictos de interés

Los miembros de la Unidad de Otorrinolaringología del Hospital Universitario San Ignacio y la Pontificia Universidad Javeriana declaran no tener conflictos de interés respecto de los contenidos expresados en la presente guía.

## Preguntas de novo o para actualizar

1. En pacientes con sospecha de cuerpo extraño en el oído, ¿se puede realizar lavado de oído con agua o solución salina?
2. En pacientes con sospecha de cuerpo extraño en el oído, ¿se debe realizar la extracción bajo visión microscópica u otoendoscopio?
3. ¿Se recomienda la extracción bajo sedación controlada o anestesia general de cuerpos extraños en el oído?
4. ¿Se recomienda el uso de solución salina, agua estéril, lidocaína más epinefrina, aceite mineral, glicerina carbonatada o alcohol etílico en un cuerpo extraño animado en el oído?
5. ¿Es más efectiva la extracción de cuerpo extraño en el oído en el primer intento por personal entrenado?
6. En pacientes con sospecha de cuerpo extraño en la nariz, ¿cómo se recomienda realizar la extracción del cuerpo extraño?
7. ¿En pacientes con sospecha de tener un cuerpo extraño en la vía aérea se recomienda la realización de laringoscopia indirecta?
8. ¿Se puede realizar radiografía de cuello en pacientes con sospecha de cuerpo extraño en los que no se ha identificado el cuerpo extraño en la laringoscopia indirecta?
9. ¿Se recomienda el uso de la nasolaringoscopia flexible para identificar o extraer un cuerpo extraño en la vía aérea superior?
10. En pacientes con alta sospecha de tener un cuerpo extraño en vía aérea, ¿se puede realizar tomografía de cuello?
11. En pacientes con sospecha de tener un cuerpo extraño en vía aérea inferior, ¿se recomienda la toma de radiografía de tórax?
12. En pacientes con sospecha de cuerpo extraño en la vía aérea inferior con radiografía de tórax no concluyente y con alta sospecha diagnóstica, ¿se recomienda el uso de la tomografía de tórax?
13. En pacientes con alta sospecha de cuerpo extraño o confirmado, ¿se recomienda el uso de laringotraqueobroncoscopia flexible?
14. En pacientes con alta sospecha de cuerpo extraño o confirmado, ¿se recomienda el uso de laringotraqueobroncoscopia rígida?
15. ¿Los pacientes sospechosos de ingestión o inhalación de batería de botón deben ser manejados como una emergencia?
16. ¿Se recomienda el uso de anestesia general para laringotraqueobroncoscopia en caso de haber un cuerpo extraño en la vía aérea?

## Búsqueda de la evidencia

Entre los años 2016 y 2024 se realizó una búsqueda inicial en las bases de datos PubMed, Cochrane Library y NICE de las mejores guías y artículos disponibles para el diagnóstico y tratamiento de cuerpos extraños en el oído, la nariz y la vía aérea, con el requisito de que estuviesen publicadas en inglés o en español entre los años 2008 y 2024. Luego fueron enviadas a diferentes expertos, miembros de la ACORL, quienes las calificaron teniendo en cuenta el documento AGREE II, para la evaluación de la calidad de las guías, y AMSTAR, para la evaluación de la calidad de las revisiones sistemáticas y metaanálisis.

Se consultó a miembros de ACORL sobre aspectos de cuerpos extraños en el oído, la nariz y la vía aérea que deberían ser resueltos por una guía de diagnóstico y tratamiento. Esta evaluación, las guías seleccionadas y las preguntas realizadas fueron enviadas al Servicio de Otorrinolaringología de la Pontificia Universidad Javeriana, en el Hospital Universitario San Ignacio, para su redacción final y búsqueda basada en la evidencia de aspectos no cubiertos por las guías de referencia y preguntados por los expertos. Los criterios de inclusión fueron artículos en español o inglés sometidos a una evaluación según el documento AGREE II, que cumplan con criterios de calidad. Los criterios de exclusión fueron artículos con datos incompletos, con estudios tipo IV, en idiomas diferentes al español o inglés y artículos sobre la opinión de expertos o reportes de caso.

## Evaluación de la calidad de la evidencia

La selección de los artículos se realizó según la revisión por pares; posteriormente, se realizó la calificación por cada uno de los autores y se escogieron teniendo en cuenta el documento AGREE para la evaluación de la calidad de las guías. Se descartaron los documentos con calificación AGREE menor del 60%. Se incluyeron algunas referencias seleccionadas dado el alto impacto del consenso y la importancia en unos puntos en el tratamiento.

## Definición de adopción, adaptación o guía de novo

La adaptación implicó modificar la guía de práctica clínica previa, que se elaboró en un contexto académico diferente y adaptarla a un contexto nuevo; esto dio como resultado una nueva guía de práctica clínica.

## Clasificación de los niveles de evidencia, fuerza de recomendación y metodología para realizar las recomendaciones

### Nivel A

- Intervención: experimentos clínicos bien diseñados y conducidos.
- Metaanálisis.
- Diagnóstico: estudios de diagnóstico con patrón de referencia independiente, aplicable a la población.

### Nivel B

- Estudios experimentales o de diagnóstico con limitaciones menores.
- Hallazgos consistentes de estudios observacionales.

### Nivel C

- Uno o pocos estudios observacionales o múltiples estudios con hallazgos inconsistentes o limitaciones mayores.

### Nivel D

- Opinión de expertos, reporte de casos o razonamiento a partir de los principios. Los niveles de la evidencia se clasificaron siguiendo las recomendaciones de clasificación de las Guías de Práctica Clínica de la Academia Americana de Pediatría.

Clasificación tomada de: American Academy of Pediatrics Steering Committee on Quality Improvement and Management. Classifying recommendations for clinical practice guidelines. *Pediatrics*. 2004;114(3):874-77. doi: 10.1542/peds.2004-1260.

## Grado de las recomendaciones

Tabla 1. Grado de recomendaciones según la metodología GRADE basado en la evidencia y balance riesgo-beneficio.

| Grade                    | Fuerte a favor                                 | Débil /condicional a favor                        | Débil /condicional en contra                      | Fuerte en contra                                    |
|--------------------------|--|---|---|---|
| Recomendación            | Definitivamente se debe usar la intervención.  | Probablemente se debe usar la intervención.       | Probablemente no se debe usar la intervención.    | Definitivamente no se debe usar la intervención.    |
| Balance riesgo-beneficio | Los beneficios claramente superan los riesgos. | Los beneficios probablemente superan los riesgos. | Los riesgos probablemente superan los beneficios. | Los riesgos definitivamente superan los beneficios. |

Tomada de: Organización Panamericana de la Salud. Directriz para el fortalecimiento de los programas nacionales de guías informadas por la evidencia. Una herramienta para la adaptación e implementación de guías en las Américas. Washington, D.C.: OPS; 2018.

Se tuvieron en cuenta los siguientes aspectos

1. *Balance entre beneficios y riesgos*: se realiza una apreciación entre los desenlaces de efectividad y seguridad de las intervenciones.
2. *Calidad de la evidencia científica*: antes de formular una recomendación, se analiza la confianza sobre la estimación del efecto observado con base en la calidad de la evidencia de los desenlaces.
3. *Valores y preferencias*: las preferencias de los pacientes se tienen en cuenta dada su importancia en el momento de evaluar la adherencia a las recomendaciones.
4. *Costos*: este aspecto es específico de cada contexto donde la guía se implementará, dado que los costos pueden diferir. Este aspecto representa un ítem relevante durante el proceso de toma de decisiones y formulación de las recomendaciones.

## Cuerpo extraño en el oído

El conducto auditivo externo (CAE) mide aproximadamente 25 mm y es más estrecho en la unión entre la porción cartilaginosa y la ósea, lo que puede dificultar la extracción de cuerpos extraños a este nivel. Los intentos fallidos podrían desplazar el cuerpo extraño hacia la porción más interna, dificultando su extracción o incluso llegando a lesionar la membrana timpánica o a desarticular la cadena osicular, por lo que es importante contar con instrumental adecuado, una buena fuente de luz, la colaboración del paciente y la destreza del médico.

Los cuerpos extraños inanimados más frecuentemente encontrados son las semillas, los juguetes de plástico, los restos de algodón, la plastilina, las minas de lápices de colores, entre otros. Por su parte, los insectos son los cuerpos extraños animados más frecuentes y las cucarachas son las más prevalentes en nuestra región.

Los síntomas más frecuentes luego de la introducción de un cuerpo extraño en el oído son la otalgia, otorragia, otorrea, plenitud aural, prurito, tinnitus y fiebre, en contraposición a los asintomáticos, que usualmente se identifican de manera incidental en la otoscopia durante valoraciones de rutina. Los cuerpos extraños en el oído son más frecuentes entre los 5 y 9 años (3).

Existen diversas alternativas de tratamiento, cuya selección dependerá del tipo de cuerpo extraño, la localización del mismo, la edad del paciente y la experiencia del médico (4). La extracción se puede realizar bajo visión directa con frontoluz, bajo visión microscópica o endoscópica. Además, existen diferentes instrumentos que pueden ser utilizados para la extracción del cuerpo extraño, como pinza de kaja, pinza copa, asa o cureta de oído, succión, ganchos rectos o angulados de oído, entre otros. La elección del instrumental depende del tipo de cuerpo extraño, de la colaboración del paciente o de las condiciones propias del conducto auditivo externo.

**Tabla 2. Resumen de las recomendaciones, nivel de evidencia científica y fuerza de la recomendación.**

| Pregunta a desarrollar   | Recomendación  | Nivel de evidencia | Grado de recomendación    |
|--|--|--------------------|---------------------------|
| En pacientes con sospecha de cuerpo extraño en el oído, ¿se puede realizar un lavado de oído con agua o solución salina?   | Los médicos pueden realizar lavado de oídos con agua o solución salina cuando exista sospecha de cuerpo extraño de tipo no higroscópico en el oído y cuenten con los equipos necesarios.                               | B                  | Débil/condicional a favor |
| En pacientes con sospecha de cuerpo extraño en el oído, ¿se debe realizar la extracción bajo visión microscópica u otoendoscopio?  | Los médicos generales y otorrinolaringólogos pueden favorecer la tasa de éxito de extracción del cuerpo extraño con el uso del microscopio y otoendoscopio.  | C                  | Débil/condicional a favor |
| ¿Se recomienda la extracción bajo sedación controlada o anestesia general de cuerpos extraños en el oído?  | Los médicos otorrinolaringólogos pueden realizar la extracción de cuerpos extraños bajo sedación controlada o anestesia general de cuerpos extraños en el oído, especialmente en pacientes con condiciones especiales. | C                  | Débil/condicional a favor |
| ¿Se recomienda el uso de solución salina, agua estéril, lidocaína más epinefrina, aceite mineral, glicerina carbonatada o alcohol étílico en un cuerpo extraño animado en el oído?             | Se puede realizar irrigación con ciertos medicamentos en la extracción del cuerpo extraño animados, depende del profesional y de su experiencia.   | C                  | Débil/condicional a favor |
| ¿Es más efectiva la extracción de cuerpo extraño en el oído en el primer intento por personal entrenado?   | El primer intento de extracción de cuerpo extraño debe realizarse por personal entrenado.  | C y D              | Débil/condicional a favor |
| En pacientes con sospecha de cuerpo extraño en la nariz, ¿cómo se recomienda realizar la extracción del cuerpo extraño?  | Se recomienda que se realice el procedimiento por personal entrenado bajo visión directa con frontoluz utilizando instrumental adecuado y en algunos casos, con ayuda endoscópica.                                     | C                  | Débil/condicional a favor |
| ¿En pacientes con sospecha de cuerpo extraño en la vía aérea se recomienda la realización de laringoscopia indirecta?  | Durante la valoración y examen físico del paciente con sospecha de cuerpo extraño en vía aérea debe realizarse una laringoscopia indirecta.  | D                  | Débil/condicional a favor |
| ¿Se puede realizar una radiografía de cuello en pacientes con sospecha de cuerpo extraño en los que no se ha identificado el cuerpo extraño en la laringoscopia indirecta?                     | Las radiografías de cuello pueden confirmar la ubicación, el tamaño, la forma y la cantidad de cuerpos extraños ingeridos.   | C y D              | Débil/condicional a favor |
| ¿Se recomienda el uso de la nasolaringoscopia flexible para identificar o extraer un cuerpo extraño en la vía aérea superior?  | En algunos casos se puede realizar una nasolaringoscopia flexible para tener mejor visualización de la hipofaringe y laringe, con lo cual se puede realizar una extracción del mismo con guía visual.                  | C                  | Débil/condicional a favor |
| En pacientes con alta sospecha de cuerpo extraño en la vía aérea, ¿se puede realizar tomografía de cuello?   | En caso de alta sospecha de cuerpo extraño en la vía aérea superior se puede realizar una tomografía de cuello para la confirmación del cuerpo extraño o identificar complicaciones asociadas.                         | C                  | Débil/condicional a favor |
| En pacientes con sospecha de cuerpo extraño en la vía aérea inferior, ¿se recomienda la toma de radiografía de tórax?  | En pacientes con sospecha de cuerpo extraño en la vía aérea inferior se recomienda realizar una radiografía de tórax en busca de signos indirectos que aumenten la sospecha diagnóstica.                               | C                  | Débil/condicional a favor |
| En pacientes con sospecha de cuerpo extraño en la vía aérea inferior con radiografía de tórax no concluyente y con alta sospecha diagnóstica, ¿se recomienda el uso de la tomografía de tórax? | Se puede realizar tomografía de tórax con sospecha de cuerpo extraño en la vía aérea inferior con radiografía de tórax no concluyente y con alta sospecha diagnóstica.   | C                  | Débil/condicional a favor |



|  |  |       |                           |
|--|--|-------|---------------------------|
| En pacientes con alta sospecha de cuerpo extraño o confirmado, ¿se recomienda el uso de laringotraqueobroncoscopia flexible? | En pacientes con alta sospecha de cuerpo extraño se recomienda el uso de laringotraqueobroncoscopia flexible, especialmente en pacientes estables sin signos de dificultad respiratoria.   | B     | Débil/condicional a favor |
| En pacientes con alta sospecha de cuerpo extraño o confirmado, ¿se recomienda el uso de laringotraqueobroncoscopia rígida?   | Se recomienda el uso de laringotraqueobroncoscopia rígida en pacientes con alta sospecha de cuerpo extraño en la vía aérea, especialmente en aquellos con signos de dificultad respiratoria.                                       | B     | Débil/condicional a favor |
| ¿Los pacientes sospechosos de ingestión o inhalación de batería de botón deben ser manejados como una emergencia?            | Todo paciente con sospecha de cuerpo extraño tipo batería de botón en la vía aérea, la nariz o conducto auditivo externo debe ser manejado como una emergencia y remitido a extracción urgente por centros con personal entrenado. | B     | Débil/condicional a favor |
| ¿Se recomienda el uso de anestesia general para laringotraqueobroncoscopia en caso de cuerpo extraño en la vía aérea?        | Se recomienda el uso de anestesia general para realizar la laringotraqueobroncoscopia en caso de cuerpo extraño en la vía aérea; sin embargo, no hay consenso sobre cuál técnica es la más adecuada.                               | C y D | Débil/condicional a favor |

## Recomendaciones

### Recomendación 1

En pacientes con sospecha de cuerpo extraño en el oído, ¿se puede realizar lavado de oído con agua o solución salina?

**Grado de recomendación: débil/condicional a favor.**

**Nivel de evidencia: B.**

Los médicos pueden realizar lavado de oídos con agua o solución salina cuando exista sospecha de cuerpo extraño de tipo no higroscópico en el oído y cuenten con los equipos necesarios (5).

### Textos de soporte:

Opiniones de autoridades, con experiencia clínica no cuantificada, informes de comités de expertos y series de casos.

- Beneficios: bajo costo, fácil de realizar, rápido.
- Desventajas: potencial de perforación de membrana timpánica; contraindicado en perforación conocida o sospecha de la misma.

En escenarios donde no se cuenta con el instrumental ni el equipo idóneo, como en zonas o áreas rurales, se puede considerar la realización de un lavado de oído por personal entrenado. Se recomienda realizarlo de la siguiente manera: se coloca una jeringa de 20 mL o más sin aguja, prellenada con agua o solución salina a temperatura corporal en el CAE, y luego se aplica el contenido sobre la pared posterosuperior del CAE con flujo continuo a baja presión, de modo que el agua no impacte en forma directa sobre la membrana timpánica. Al finalizar el procedimiento, se debe evaluar por medio de una otoscopia la integridad de la membrana timpánica y la ausencia de cuerpo extraño (5).

Cuando el cuerpo extraño que se sospecha o se confirma en el CAE se trata de baterías, se debe realizar la extracción urgente dado que existen riesgos de oxidación, quemadura y necrosis de los tejidos. En estos casos se contraindica el uso de irrigación como método de extracción, ya que hace que se precipite la liberación los químicos cáusticos contenidos en la pila, causando una oxidación rápida con necrosis de licuefacción secundaria por contacto directo con la piel del CAE (6, 7).

### Recomendación 2

En pacientes con sospecha de cuerpo extraño en el oído, ¿se debe realizar la extracción bajo visión microscópica u otoendoscopia?

**Grado de recomendación: débil/condicional a favor.**

**Nivel de evidencia: C.**

Los médicos generales y otorrinolaringólogos pueden favorecer la tasa de éxito de extracción de cuerpo extraño con el uso del microscopio.

**Textos de soporte:**

Opiniones de autoridades, con experiencia clínica no cuantificada, informes de comités de expertos y series de casos.

- Beneficios: mayor precisión y meticulosidad en el procedimiento.
- Desventajas: poca disponibilidad de microscopio o instrumental en todos los servicios de urgencias.

En centros de atención donde se cuenta con el equipo adecuado, se recomienda la extracción bajo visión microscópica o con endoscopio. Para este procedimiento se debe contar con el instrumental apropiado.

Se debe retraer la oreja hacia la parte superior y posterior, lo que horizontaliza el conducto auditivo externo y permite una mejor visualización. En niños, puede que solo con la retracción posterior o incluso hacia la parte inferior se logre el mismo efecto.

Los objetos higroscópicos (aquellos que absorben agua, como verduras, frijoles, vegetales u otros materiales alimentarios) nunca deben irrigarse, ya que pueden expandirse, lo que hace más difícil su extracción (8).

Cuando los otorrinolaringólogos usan la visualización directa para eliminar los cuerpos extraños, la tasa de éxito de la eliminación es aproximadamente del 64%, pero cuando usan el microscopio, la tasa de éxito aumenta hasta un 83%. A su vez, cuando la extracción bajo visión microscópica es realizada por residentes la tasa de éxito es del 76%. Estos hallazgos muestran que el uso del microscopio para la extracción de cuerpo extraño en el oído mejora la tasa de éxito, pero se requiere un cierto nivel de capacitación para maximizar el beneficio de esta herramienta (9).

En algunos casos, se requiere sedación controlada o anestesia general por la poca colaboración del paciente, especialmente en niños pequeños, para la extracción del cuerpo extraño (10).

*Recomendación 3*

¿Se recomienda la extracción bajo sedación controlada o anestesia general de cuerpos extraños en el oído?

**Grado de recomendación: débil/condicional a favor.**

**Nivel de evidencia: C.**

Los médicos otorrinolaringólogos pueden realizar la extracción de cuerpos extraños en el oído con sedación controlada o anestesia general. Esto se recomienda especialmente en pacientes con condiciones especiales (10, 11).

**Textos de soporte:**

Opiniones de autoridades, con experiencia clínica no cuantificada, informes de comités de expertos y series de casos.

- Beneficios: analgesia, amnesia, mayor efectividad en el procedimiento.
- Desventajas: potencial de depresión respiratoria y otras complicaciones asociadas al uso de anestésicos.

El procedimiento bajo anestesia general o sedación controlada debe considerarse especialmente cuando el paciente presente alguna condición especial, como retraso mental, enfermedad psiquiátrica, comorbilidad asociada o imposibilidad para inmovilizar al paciente, así como en pacientes con múltiples extracciones fallidas en el consultorio o sala de procedimientos (10, 11).

*Recomendación 4*

¿Se recomienda el uso de solución salina, agua estéril, lidocaína más epinefrina, aceite mineral, glicerina carbonatada o alcohol etílico en un cuerpo extraño animado en el oído?

**Grado de recomendación: débil/condicional a favor.**

**Nivel de evidencia: C y D.**

Se puede realizar irrigación con ciertos medicamentos en la extracción del cuerpo extraño animados, depende del profesional y de su experiencia.



**Textos de soporte:**

Opiniones de autoridades, con experiencia clínica no cuantificada, informes de comités de expertos y series de casos.

- Beneficios: se puede realizar en escenarios donde no se cuenta con los recursos.
- Desventajas: poca efectividad.

Los cuerpos extraños animados en el CAE son cada vez menos frecuentes; sin embargo, en el área rural se presentan con cierta regularidad. El tratamiento consiste en matar de forma rápida y segura al insecto. Existen diferentes métodos para conseguirlo (8).

Se describen métodos que consisten en aplicar gotas de glicerina carbonatada o aceite mineral en el CAE con el fin de ahogar al insecto. Posteriormente, se realiza bajo visión microscópica la extracción del mismo, verificando que no queden partes en el CAE. No se recomienda el uso de insecticidas ni otros agentes por el potencial riesgo de irritación de la piel del CAE (12).

**Recomendación 5**

¿Es más efectiva la extracción de cuerpo extraño en el oído en el primer intento por personal entrenado?

**Grado de recomendación: fuerte a favor.**

**Nivel de evidencia: B.**

El primer intento de extracción de cuerpo extraño debe realizarse por personal entrenado.

- Beneficios: menor tasa de complicaciones.
- Desventajas: disponibilidad de personal y equipos adecuados para el procedimiento.

Cuando el primer intento de extracción es realizado por un otorrinolaringólogo, la tasa de éxito es mayor que cuando es realizado por otras especialidades o por médicos generales (13). Adicionalmente, los intentos realizados luego de una primera extracción fallida tienen menor tasa de éxito y mayor tasa de complicaciones asociadas. La dificultad de la extracción luego del primer intento puede asociarse a la pobre colaboración del paciente, procesos inflamatorios locales y trauma del CAE asociado a intentos previos o movilización del cuerpo extraño (14). Si se generan lesiones traumáticas en el oído, la profilaxis contra la otitis externa debe proporcionarse con un antibiótico tópico (8).

En algunos casos, estas laceraciones o heridas del CAE pueden presentar otorragia, que en la gran mayoría de los casos es autolimitada. Si no hay infección y el sangrado es importante, se puede controlar con cotonoides con vasoconstrictor o material hemostático reabsorbible (14).

En los casos en que haya edema marcado del CAE que impida la visualización del cuerpo extraño, o si el paciente se encuentra renuente a colaborar, dados los múltiples intentos de extracción, se puede iniciar el tratamiento para otitis externa con gotas óticas y analgésico, y diferir la extracción del cuerpo extraño para cuando el CAE esté menos inflamado, siempre y cuando no se trate de un cuerpo extraño animado o batería.

En conclusión, la extracción de cuerpos extraños en el CAE debe realizarse con precaución, con el fin de evitar complicaciones asociadas al procedimiento, como laceraciones en el CAE, y en condiciones ideales, efectuarse bajo visión microscópica o con otoendoscopia. Se puede utilizar sedación controlada o anestesia general si el paciente no colabora (3).

**Cuerpo extraño en la nariz**

Se reportan estudios en los que se describe la cavidad nasal como el tercer lugar de localización de cuerpos extraños en pacientes entre 0 y 10 años. Los cuerpos extraños más comunes son: espuma, semillas, borradores, cereales, botones, papel, partes de juguetes y algodón. Los síntomas referidos por el paciente y los padres son principalmente dolor local, rinorrea unilateral, que según el tiempo de evolución puede ser fétida, epistaxis y obstrucción nasal, que se puede manifestar como ronquido o respiración oral persistente (15).

**Recomendación 6**

En pacientes con sospecha de cuerpo extraño en la nariz, ¿cómo se recomienda realizar la extracción del cuerpo extraño?

## Grado de recomendación: débil/condicional a favor.

### Nivel de evidencia: C.

Se recomienda que el procedimiento lo realice personal entrenado bajo visión directa con frontoluz utilizando instrumental adecuado y en algunos casos, con ayuda endoscópica.

- Beneficios: permite una mejor visualización y es de bajo costo.
- Desventajas: disponibilidad de insumos.

Entre las opciones se encuentran la extracción bajo visión directa con frontoluz, bajo visión microscópica o endoscópica. Además, existen instrumentos que pueden ser utilizados para la extracción del cuerpo extraño (11).

La extracción del cuerpo extraño en cavidad nasal se puede realizar bajo visión directa o con visión endoscópica y se pueden utilizar diferentes instrumentos de acuerdo con las características y posición del cuerpo extraño, la experiencia y la elección del profesional (asa de cerumen, gancho, succión, pinza bayoneta, entre otras) (16). Antes de realizar cualquiera de estas maniobras hay que animar al paciente a sonarse la nariz con la narina contralateral tapada, ya que la presión positiva ejercida puede expulsar el cuerpo extraño.

Para la extracción con frontoluz se sugiere que, luego de aplicar oximetazolina tópica, se realice una rinoscopia anterior con espéculo pediátrico y se identifique la localización del cuerpo extraño. El profesional debe introducir en la cavidad nasal el instrumento elegido, intentando sobrepasar el nivel del cuerpo extraño para cogerlo desde su porción más posterior, y así movilizarlo hacia la parte anterior para extraerlo. Debe tenerse especial cuidado de no desplazar el cuerpo extraño hacia atrás. Hasta el momento, no existe evidencia que sugiera que el uso de algún instrumento en particular tenga alguna ventaja en la extracción (17, 18).

En caso de cuerpo extraño en la cavidad nasal, no se recomienda la extracción bajo sedación en el servicio de urgencias o en el consultorio. La sedación disminuye el reflejo de tos o la protección de la vía aérea del paciente. En los casos en los que se considere realizar la extracción bajo anestesia general se debe asegurar la vía aérea con un tubo endotraqueal para prevenir la broncoaspiración del cuerpo extraño (17, 18).

Se describen las complicaciones asociadas a la extracción de cuerpos extraños en la nariz hasta en un 12%, y la epistaxis es la más común (3,5%), seguida de rinorrea purulenta y vestibulitis (3,4%), e irritación de la mucosa (1,6%). Las complicaciones tempranas (antes de 72 h) se asocian al cuerpo extraño como tal o a intentos de extracción previos, después de una exposición prolongada aumenta la tasa de complicaciones debido al propio cuerpo extraño. Las baterías de botón se consideraron de extracción urgente debido a la gravedad de las lesiones que causan, entre ellos se describen necrosis de la mucosa nasal y perforación septal (19).

Una vez extraído el cuerpo extraño, se recomienda realizar lavados con solución salina en cada fosa nasal al menos durante cinco días con el fin de mantenerla limpia. No hay evidencia que sugiera una ventaja en el uso de antibiótico luego de la extracción; sin embargo, si hay signos de sobreinfección asociada al cuerpo extraño, se recomienda considerar el uso de antibiótico (19).

### Cuerpo extraño en la vía aérea

La aspiración de un cuerpo extraño en los niños se considera una condición de urgencia, especialmente en niños pequeños, en los que se describe mayor mortalidad. Esto se debe a su disminución de la reserva respiratoria y al pequeño diámetro de las vías respiratorias. Es por esto que este tipo de condiciones requieren de un rápido diagnóstico y tratamiento para evitar complicaciones potencialmente letales (20).

Se reporta en la literatura que la aspiración de un cuerpo extraño está relacionada con altas tasas de morbilidad (10%-20%) y es responsable del 7% de las muertes accidentales en niños menores de tres años. Los cuerpos extraños más frecuentemente reportados son: espina de pescado, pedazos de plástico, comida, semillas y monedas (21). El rango de edad más frecuente entre los niños con cuerpo extraño en el tracto respiratorio es de seis meses a tres años (20).

Los pacientes generalmente consultan con antecedente de tos durante o después de la ingesta de alimentos o episodios de atoramiento; además, pueden presentar asociados síntomas como disfonía, sialorrea, odinofagia y estridor. La dificultad respiratoria, las sibilancias y los agregados bronquiales deben aumentar la sospecha de cuerpo extraño en la vía aérea en niños previamente sanos (20, 22).

Los procedimientos terapéuticos que pueden requerirse para la extracción de cuerpo extraño según su localización son: laringoscopia indirecta, laringotraqueobroncoscopia flexible o rígida y esofagoscopia.

La complicación menor más común es la neumonía, mientras que las complicaciones graves incluyen atelectasia pulmonar, consolidación pulmonar, neumotórax, mediastinitis, bronquiectasias y muerte. Se considera que la mayoría de las complicaciones están relacionadas con la naturaleza del cuerpo extraño y con el grado de obstrucción de la vía aérea.

El principal factor asociado con la aparición de complicaciones es el tiempo de evolución entre la ocurrencia del episodio y la intervención. Otros factores relacionados son el sitio de obstrucción, el acceso y uso de instrumental adecuado y la experiencia del equipo médico.

## Cuerpo extraño en la faringe y la hipofaringe

### Recomendación 7

¿En pacientes con sospecha de cuerpo extraño en vía aérea se recomienda la realización de laringoscopia indirecta?

**Grado de recomendación: débil/condicional a favor.**

**Nivel de evidencia: D.**

Durante la valoración y examen físico del paciente con sospecha de cuerpo extraño en la vía aérea debe realizarse una laringoscopia indirecta.

#### Textos de soporte:

Opiniones de autoridades, con experiencia clínica no cuantificada, informes de comités de expertos y series de casos.

- Beneficios: bajo costo; se puede realizar en urgencias.
- Desventajas: difícil visualización con reflejo nauseoso no descarta la presencia de cuerpo extraño. En niños menores de 8 años puede ser muy difícil de realizar ante la falta de colaboración.

La laringoscopia indirecta se realiza con adecuada fuente de luz y un espejo de laringoscopia número 4 o 5 con medidas antiempeñantes, con el paciente en posición de olfateo, a quien se le pide que abra la boca y con una gasa se hala su lengua. Se introduce el espejo de laringoscopia para examinar la hipofaringe e identificar el cuerpo extraño. Cuando esto se logra, se intenta la extracción del mismo con pinza (pinza cocodrilo, cística, Hartman, entre otras) y, si se tiene éxito, se reevalúa la hipofaringe para descartar restos del cuerpo extraño o presencia de otros (23).

### Recomendación 8

¿Se puede realizar radiografía de cuello en paciente con sospecha de cuerpo extraño en los que no se ha identificado el cuerpo extraño en laringoscopia indirecta?

**Grado de recomendación: débil/condicional a favor.**

**Nivel de evidencia: C y D.**

Las radiografías de cuello pueden confirmar la ubicación, el tamaño, la forma y la cantidad de cuerpos extraños ingeridos.

- Beneficios: bajo costo; permite la visualización de cuerpos extraños radiopacos.
- Desventajas: no descarta la presencia de cuerpo extraño; es dependiente del observador. Irradiación.

Si no se identifica el cuerpo extraño con laringoscopia indirecta, debe realizarse radiografía de tejidos blandos de cuello. Las radiografías pueden confirmar la ubicación, el tamaño, la forma y la cantidad de cuerpos extraños ingeridos.

Las radiografías de cuello de tejidos blandos frontales y laterales tomadas al final de la inhalación se utilizan a menudo para el diagnóstico inicial. Sin embargo, la sensibilidad de las radiografías disminuye con los objetos radiolúcidos. El valor predictivo positivo de la radiografía de cuello en la detección de metales es del 100%, para el vidrio 43%, para los huesos 26%, menos del 10% para madera o plástico (ciertos tipos de dentaduras postizas, tapas de botellas) y objetos metálicos delgados (pestañas para bebidas de aluminio) (24). Lo anterior sugiere, entonces, que una radiografía negativa no descarta la presencia de cuerpo extraño. Adicionalmente, existen signos en la radiografía de tejidos blandos de cuello que pueden indicar complicaciones, como gas en los tejidos blandos del retroperitoneo, en el caso de perforaciones, o niveles hidroaéreos en la región prevertebral, en el caso de abscesos.

### Recomendación 9

¿Se recomienda el uso de la nasolaringoscopia flexible para identificar y/o extraer cuerpo extraño en vía aérea superior?

**Grado de recomendación: débil/condicional a favor.**

**Nivel de evidencia: C.**

En algunos casos se puede realizar una nasolaringoscopia flexible para tener mejor visualización de la hipofaringe y la laringe, con lo cual se puede realizar la extracción del mismo con guía visual.

- Beneficios: permite mejor visualización.
- Desventajas: costo del equipo, no descarta presencia de cuerpo extraño.

Si hay alta sospecha clínica, se debe realizar la exploración directa de la cavidad orofaríngea, laringoscopia indirecta y nasolaringoscopia para la evaluación de los cuerpos extraños. De esa manera, se puede evitar cualquier exposición innecesaria a la radiación. Además, la implementación de este enfoque puede ser altamente beneficiosa y rentable, particularmente en áreas desatendidas con acceso limitado a equipos especializados (25-27).

#### Recomendación 10

En pacientes con alta sospecha de cuerpo extraño en la vía aérea, ¿se puede realizar una tomografía de cuello?

**Grado de recomendación: débil/condicional a favor.**

**Nivel de evidencia: IV C.**

En caso de alta sospecha de cuerpo extraño en la vía aérea superior se puede realizar una tomografía de cuello para confirmar su presencia o para identificar complicaciones asociadas.

- Beneficios: mayor sensibilidad para identificar cuerpos extraños.
- Desventajas: costo del equipo, no descarta la presencia de cuerpo extraño. Irradiación.

La tomografía de cuello es superior que la radiografía para cuerpos extraños radiolúcidos en particular (sensibilidad del 100% y especificidad del 66,7%) (28). Por tanto, si una radiografía de tejidos blandos de cuello es negativa, se debe considerar la tomografía axial computarizada de cuello, que también es útil para evaluar las complicaciones asociadas al cuerpo extraño, como el engrosamiento de la pared esofágica y el aire extraluminal, lo que sugiere lesión esofágica y requiere un tratamiento temprano (23, 24).

En caso de persistencia de la sintomatología con laringoscopia, radiografía y tomografía negativa para cuerpo extraño, el paciente debe ser llevado a laringoscopia de suspensión para inspección completa de la hipofaringe. La otra posibilidad es que el cuerpo extraño se encuentre en el esófago; en tal caso, el paciente debe ser remitido a valoración por gastroenterología para la realización de una endoscopia de vías digestivas altas. No es recomendable utilizar sedación en los servicios de urgencias para el intento de extracción, pues todo cuerpo extraño en la hipofaringe puede migrar a la vía aérea y por lo mismo, se recomienda mantener los reflejos de protección (29).

Así mismo, no hay evidencia acerca del uso de antibióticos en cuerpos extraños en la faringe. No se recomienda el uso de antibiótico ni analgésicos en caso de extracción exitosa sin otros hallazgos que sugieran sobreinfección, con el fin de realizar una detección temprana de posibles complicaciones infecciosas. En cuanto a los cuerpos extraños penetrantes sin que se logre su extracción, se debe iniciar un cubrimiento antibiótico de amplio espectro que incluya gérmenes anaerobios, frecuentemente usado ampicilina-sulbactam.

#### Cuerpo extraño en la laringe, tráquea y bronquios

#### Recomendación 11

En pacientes con sospecha de cuerpo extraño en la vía aérea inferior, ¿se recomienda la toma de radiografía de tórax?

**Grado de recomendación: débil/condicional a favor.**

**Nivel de evidencia: C.**

En pacientes con sospecha de cuerpo extraño en la vía aérea inferior se recomienda realizar radiografía de tórax en busca de signos indirectos que aumenten la sospecha diagnóstica.

- Beneficios: fácil acceso, rápida realización y menor dosis de irradiación.
- Desventajas: no descarta la presencia de cuerpo extraño.

La sensibilidad y la especificidad de la radiografía de tórax en la identificación de un cuerpo extraño aspirado son del 61% y 77%, respectivamente (30). Aunque algunos estudios reportan que el porcentaje de radiografía de tórax normal es de alrededor del 20%-42%. Los hallazgos diagnósticos típicos de la radiografía de tórax son: hiperinsuflación unilateral, colapso, consolidación pulmonar unilateral y desplazamiento mediastínico (31).

En la fase temprana, se espera que se obtengan resultados normales en la radiografía de tórax, ya que la mayoría de los cuerpos extraños aspirados son de naturaleza vegetal y no se pueden ver en la radiografía de tórax. Sin embargo, cuando la sustancia orgánica genera un proceso inflamatorio y ocluye los bronquios por completo, aparecen los hallazgos típicos. Por el contrario, la mayoría de los objetos metálicos son relativamente radiolúcidos y se captan fácilmente en las radiografías de tórax (31).

#### Recomendación 12

En pacientes con sospecha de cuerpo extraño en la vía aérea inferior con radiografía de tórax no concluyente y con alta sospecha diagnóstica, ¿se recomienda el uso de la tomografía de tórax?

**Grado de recomendación: fuerte/fuerte a favor.**

**Nivel de evidencia: II A.**

Se puede realizar tomografía de tórax con sospecha de cuerpo extraño en vía aérea inferior con radiografía de tórax no concluyente y con alta sospecha diagnóstica.

- Beneficios: la tomografía axial computarizada de tórax es una prueba sensible y específica para el diagnóstico de cuerpo extraño en la vía aérea en la población pediátrica, particularmente en aquellos con dilemas de diagnóstico.
- Desventajas: disponibilidad del equipo.

Se ha demostrado que el uso de la tomografía es lo suficientemente preciso para identificar la presencia o ausencia de aspiración de cuerpos extraños en la población pediátrica. Las imágenes tomográficas se pueden incorporar al algoritmo de diagnóstico de la aspiración de cuerpos extraños en situaciones en las que hay una baja sospecha clínica para minimizar la tasa de broncoscopias negativas (32).

#### Recomendación 13

En pacientes con alta sospecha de cuerpo extraño o confirmado, ¿se recomienda el uso de laringotraqueobroncoscopia flexible?

**Grado de recomendación: fuerte /fuerte a favor.**

**Nivel de evidencia: B.**

En pacientes con alta sospecha de cuerpo extraño se recomienda el uso de laringotraqueobroncoscopia flexible, especialmente en pacientes estables sin signos de dificultad respiratoria.

- Beneficios: en muchos casos se logra la extracción exitosa del cuerpo extraño con mejores propiedades de navegación y con un mayor campo de visión en la vía aérea.
- Desventajas: disponibilidad del equipo y entrenamiento del personal.

Esto le permite al médico llevar a cabo una inspección más rápida y detallada del árbol bronquial y posiblemente también la extracción simultánea de múltiples cuerpos extraños. También se puede utilizar una laringotraqueobroncoscopia flexible para ayudar al tratamiento del tejido de granulación que cubre un cuerpo extraño cuando el diagnóstico se retrasa más de 10 días (33).

#### Recomendación 14

En pacientes con alta sospecha de cuerpo extraño o confirmado, ¿se recomienda el uso de laringotraqueobroncoscopia rígida?

**Grado de recomendación: fuerte /fuerte a favor.****Nivel de evidencia: B.**

Se recomienda el uso de laringotraqueobroncoscopia rígida en pacientes con alta sospecha de cuerpo extraño en la vía aérea, especialmente en aquellos con signos de dificultad respiratoria.

- Beneficios: extracción exitosa de cuerpo extraño y segura.
- Desventajas: disponibilidad del equipo y entrenamiento del personal. Control de la vía aérea durante el procedimiento de extracción.

Se prefiere en escenarios de pacientes clínicamente inestables con signos de dificultad respiratoria. Aseguran una ventilación efectiva cuando hay cuerpos extraños en posiciones altas y asfixiantes, así como cuerpos extraños cortopunzantes o grandes. También se ha considerado que la laringotraqueobroncoscopia rígida es el procedimiento preferido cuando se produce un sangrado masivo. La laringotraqueobroncoscopia rígida ofrece una mejor manipulación con una vía aérea segura, es el método preferido para la extirpación de cuerpos extraños (34). La decisión de si se debe utilizar laringotraqueobroncoscopia rígida o flexible depende de algunos factores, como la disponibilidad del equipo y la capacitación que tiene el personal médico especialista en el uso de ambas técnicas (35).

Se considera que un paciente tiene alta sospecha de cuerpo extraño en la vía aérea y por tanto, requiere exploración de la misma mediante laringotraqueobroncoscopia rígida o flexible, cuando tiene dos de los siguientes tres ítems: historia clínica positiva para aspiración/ingestión de cuerpo extraño, examen físico positivo o altamente sospechoso, y hallazgos radiológicos que sugieran la presencia de un cuerpo extraño.

La laringotraqueobroncoscopia rígida o flexible es el medio diagnóstico y terapéutico de elección. La laringotraqueobroncoscopia permite control de la vía aérea, adecuada visualización y manipulación del cuerpo extraño con instrumental, así como el manejo de hemorragias provenientes de mucosas. La extracción debe ser realizada por un especialista experimentado (34).

*Recomendación 15*

¿Los pacientes sospechosos de ingestión o inhalación de batería de botón deben ser manejados como una emergencia?

**Grado de recomendación: fuerte /fuerte a favor.****Nivel de evidencia: B.**

Todo paciente con sospecha de cuerpo extraño tipo batería de botón en la vía aérea, nariz o CAE debe ser manejado como una emergencia y remitido para la extracción urgente por centros con personal entrenado.

- Beneficios: evitar complicaciones asociadas a la ingesta de baterías.
- Desventajas: contar con el personal entrenado y capacitado para la extracción de baterías en la nariz, el oído y la vía aérea.

Los pacientes sospechosos de ingestión o inhalación de baterías deben ser manejados como una emergencia. La alta sospecha o confirmación de un cuerpo extraño con estas características debería facilitar la remisión y manejo inmediato a la especialidad correcta para su eliminación (36).

*Recomendación 16*

¿Se recomienda el uso de anestesia general para laringotraqueobroncoscopia en caso de cuerpo extraño en vía aérea?

**Grado de recomendación: débil/condicional a favor.****Nivel de evidencia: C y D.**

Se recomienda el uso de anestesia general para realizar para laringotraqueobroncoscopia en caso de cuerpo extraño en la vía aérea; sin embargo, no hay consenso sobre cuál técnica es la más adecuada.

- Beneficios: plano anestésico que permite realizar el procedimiento en las mejores condiciones.
- Desventajas: experiencia o entrenamiento del personal de anestesia disponible.

La evaluación preoperatoria debe responder: qué, dónde y cuándo; es decir, determinar dónde se ha alojado el cuerpo extraño aspirado, qué se aspiró y cuándo se produjo la aspiración. Aunque varias técnicas anestésicas son efectivas para manejar a los niños con aspiración de cuerpos extraños, no hay consenso en la literatura sobre qué técnica es óptima (37).



La ventilación controlada combinada con medicamentos intravenosos permite tener condiciones adecuadas para una broncoscopia rígida y un nivel constante de anestesia. La comunicación cercana entre el anestesiólogo, y todo el grupo quirúrgico es esencial (37).

---

## Revisión de la guía por pares

Revisión externa nacional:

Mary Eugenia Posada-Álvarez\*

- \* *Otorrinolaringóloga Universidad del Rosario. Epidemióloga Clínica Universidad Autónoma de Bucaramanga. Fellow Cirugía Sinonasal Avanzada Universidad Autónoma de México. Otorrinolaringóloga Pediatra, Universidad Autónoma de México- Titulación en proceso de convalidación en Bogotá, Colombia. ORCID: <https://orcid.org/0000-0003-0935-6188>*

Forma de citar: Posada-Álvarez. Guía para el diagnóstico y el tratamiento de cuerpos extraños en oído, nariz y vía aérea. Acta otorrinolaringol. cir. cabeza cuello. 2024; 52 (4): 556-573 DOI.10.37076/acorl.v52i4.832

---

## Asesora general metodológica

Diana Quijano-García\*

- \* *Otorrinolaringóloga Fundación Santa Fe de Bogotá. Fellow en Rinología. Magistra en Epidemiología Pontificia Universidad Javeriana. Bogotá, Colombia ORCID <https://orcid.org/0000-0001-6177-7225>*

Forma de citar: Quijano-García D. Guía para el diagnóstico y el tratamiento de oído, nariz y vía aérea. Acta otorrinolaringol. cir. cabeza cuello. 2024; 52 (4): 556-573 DOI.10.37076/acorl.v52i4.832

---

## Revisora metodológica

Mary Eugenia Posada-Álvarez\*

- \* *Otorrinolaringóloga Universidad del Rosario. Epidemióloga Clínica Universidad Autónoma de Bucaramanga. Fellow Cirugía Sinonasal Avanzada Universidad Autónoma de México. Otorrinolaringóloga Pediatra, Universidad Autónoma de México- Titulación en proceso de convalidación en Bogotá, Colombia. ORCID: <https://orcid.org/0000-0003-0935-6188>*

Forma de citar: Posada-Álvarez ME. Guía para el diagnóstico y el tratamiento de oído, nariz y vía aérea. Acta otorrinolaringol. cir. cabeza cuello. 2024; 52 (4): 556-573 DOI.10.37076/acorl.v52i4.832

---

## Director Científico Guías ACORL

### Coordinador Comité Académico Permanente ACORL

Ricardo Silva-Rueda FACS\*

- \* *Otorrinolaringólogo, Fellow del American College of Surgeons, Coordinador Servicio Otorrinolaringología Hospital Militar Central. Expresidente Asociación Colombiana De Otorrino Profesor Asociado Universidad Militar Nueva Granada, Bogotá – Colombia – ORCID <https://orcid.org/0000-0002-7539-5938>*

Forma de citar: Silva- Rueda R. Guía para el diagnóstico y el tratamiento de oído, nariz y vía aérea. Acta otorrinolaringol. cir. cabeza cuello. 2024; 52 (4): 556-573 DOI.10.37076/acorl.v52i4.832

---

## Actualización de la guía

Se sugiere actualizar la guía cada 5 años, teniendo en cuenta los cambios en la epidemiología local y los avances en la tecnología que cambien las conductas en el diagnóstico y tratamiento de pacientes con cuerpo extraño en el oído, la nariz y la vía aérea.

---

## Aplicabilidad

Esta guía será publicada con acceso abierto en la revista y la web de ACORL y será socializada en diferentes eventos de la ACORL.

---

## Fortalezas y limitaciones

Esta guía contiene los artículos más recientes y de gran impacto acerca del diagnóstico y el tratamiento de la población en estudio. Sin embargo, se considera que una limitación es su elaboración en el idioma en español, lo cual restringe la extrapolación. No obstante, debido a su posible impacto, se podría considerar su traducción.

---

## Financiación

El costo de elaboración de la guía fue asumido en parte por la Asociación Colombiana de Otorrinolaringología (ACORL), y el tiempo y la dedicación, por la Pontificia Universidad Javeriana.

---

## Diseminación

Estará abierta al público general de manera virtual a través de la Acta de Otorrinolaringología & Cirugía de Cabeza y Cuello, <https://revista.acorl.org.co/index.php/acorl>

---

## REFERENCIAS

1. American Academy of Pediatrics Steering Committee on Quality Improvement and Management. Classifying recommendations for clinical practice guidelines. *Pediatrics*. 2004;114(3):874-7. doi: 10.1542/peds.2004-1260
2. Organización Panamericana de la Salud. Directriz para el fortalecimiento de los programas nacionales de guías informadas por la evidencia. Una herramienta para la adaptación e implementación de guías en las Américas. Washington, D. C.: OPS; 2018.
3. Kim KH, Chung JH, Byun H, Zheng T, Jeong JH, Lee SH. Clinical Characteristics of External Auditory Canal Foreign Bodies in Children and Adolescents. *Ear Nose Throat J*. 2020;99(10):648-53. doi: 10.1177/0145561319893164
4. Hudock S, Hysell M, Luna M, Dixon E, Mangione M, Holsinger H, et al. Aural search & rescue: Techniques for ear foreign body removal in the emergency department. *Am J Emerg Med*. 2024;75:167-8. doi: 10.1016/j.ajem.2023.10.048
5. Schwartz SR, Magit AE, Rosenfeld RM, Ballachanda BB, Hackell JM, Krouse HJ, et al. Clinical Practice Guideline (Update): Earwax (Cerumen Impaction). *Otolaryngol Head Neck Surg*. 2017;156(1\_suppl):S1-S29. doi: 10.1177/0194599816671491
6. Akgül G, Sancaktar ME, Özdemir D, Mehel MD, Turgut NF, Çeçen A. Mechanism of ear canal button battery injury and strategies for mitigation of damage. *Acta Otorhinolaryngologica Italica*. 2023;43(2):149-54. doi: 10.14639/0392-100X-N2083
7. Park SJ, Burns H. Button battery injury: An update. *Aust J Gen Pract*. 2022;51(7):471-5. doi: 10.31128/AJGP-03-21-5873
8. Ng TT. Aural foreign body removal: there is no one-size-fits-all method. *Open Access Emerg Med*. 2018;10:177-182. doi: 10.2147/OAEM.S178850
9. Schulze SL, Kerschner J, Beste D. Pediatric External Auditory Canal Foreign Bodies: A Review of 698 Cases. *Otolaryngol Head Neck Surg*. 2002;127(1):73-8. doi: 10.1067/mhn.2002.126724
10. Schuldt T, Großmann W, Weiss NM, Ovari A, Mlynski R, Schraven SP. Aural and nasal foreign bodies in children – Epidemiology and correlation with hyperkinetic disorders, developmental disorders and congenital malformations. *Int J Pediatr Otorhinolaryngol*. 2019;118:165-9. doi: 10.1016/j.ijporl.2019.01.006
11. Awad A, ElTaher M. ENT Foreign Bodies: An Experience. *Int Arch Otorhinolaryngol*. 2018;22(02):146-51. doi: 10.1055/s-0037-1603922
12. Giltmier A, Aunins B, Ishman SL, Roche C. Management of Live Insects in the External Auditory Canal: A Wilderness Perspective. *Wilderness Environ Med*. 2022;33(3):318-23. doi: 10.1016/j.wem.2022.03.013
13. Weksler CW, Heiman E, Weiser G. Removal of external auditory canal foreign bodies in the pediatric emergency department - A retrospective comparison study. *Int J Pediatr Otorhinolaryngol*. 2022;160:111247. doi: 10.1016/j.ijporl.2022.111247
14. White AC, Shih MC, Nguyen SA, Carol Liu YC. Comparison of Care Settings for Pediatric External Auditory Canal Foreign Bodies: A Meta-Analysis. *Ann Otol Rhinol Laryngol*. 2023;132(3):322-331. doi: 10.1177/00034894221093584
15. Kekre M, Chakravarty S, Agarwal R. Foreign Bodies in Ear, Nose, Throat and Maxillofacial Region: A Study on Their Clinical Profile and Complications. *Indian J Otolaryngol Head Neck Surg*. 2022;74(Suppl 3):4483-4494. doi: 10.1007/s12070-020-02233-w
16. Jungbauer WN, Shih M, Nguyen SA, Clemmens CS. Comparison of pediatric nasal foreign body removal by care setting: A systematic review and meta-analysis. *Int J Pediatr Otorhinolaryngol*. 2022;158:111162. doi: 10.1016/j.ijporl.2022.111162
17. Davies PH. Foreign bodies in the nose and ear: a review of techniques for removal in the emergency department. *J Accid Emerg Med*. 2000;17(2):91-4. doi: 10.1136/emj.17.2.91
18. Zavdy O, Viner I, London N, Menzely T, Hod R, Raveh E, et al. Intranasal foreign bodies: A 10-year analysis of a large cohort, in a tertiary medical center. *Am J Emerg Med*. 2021;50:356-359. doi: 10.1016/j.ajem.2021.08.045
19. Cetinkaya EA, Arslan IB, Cukurova I. Nasal foreign bodies in children: Types, locations, complications and removal. *Int J Pediatr Otorhinolaryngol*. 2015;79(11):1881-5. doi: 10.1016/j.ijporl.2015.08.036

20. Kendigelen P. The anaesthetic consideration of tracheobronchial foreign body aspiration in children. *J Thorac Dis.* 2016;8(12):3803–7. doi: 10.21037/jtd.2016.12.69
21. Karišik M. Foreign Body Aspiration and Ingestion in Children. *Acta Clin Croat.* 2023;62(Suppl1):105-112. doi: 10.20471/acc.2023.62.s1.13
22. Al Masaoudi L, Kolethekkat AA, Jose S, Al Abri R. Can Clinical and Radiological Diagnosis Reduce the Need for Bronchoscopy in Pediatric Tracheobronchial Foreign Body Aspiration Cases? *Oman Med J.* 2022;37(4):e409-e409. doi: 10.5001/omj.2022.80
23. Chen YH, Shomorony A, Drusin MA, Pearlman AN. Consultations for Foreign Bodies in Aerodigestive Tract: Assessment of Diagnostic Modalities. *Laryngoscope.* 2023;133(6):1361-6. doi: 10.1002/lary.30339
24. Pham ST, Sakai O, Andreu-Arasa VC. Imaging approach to ingested foreign bodies in the neck. *Neuroradiology.* 2024;66(6):867–81. doi: 10.1007/s00234-024-03348-5
25. Alvi S, Harsha P. Flexible Nasopharyngoscopy. 2023. In: StatPearls [Internet]. Treasure Island (FL): StatPearls Publishing; 2024 Jan–.
26. Loperfido A, Mammarella F, Giorgione C, Celebrini A, Acquaviva G, Bellocchi G. Management of Foreign Bodies in the Ear, Nose and Throat in Pediatric Patients: Real-Life Experience in a Large Tertiary Hospital. *Cureus.* 2022 Oct 26;14(10):e30739. doi: 10.7759/cureus.30739
27. Luo C, Li Q. Risk factor analysis and model construction for fish bone foreign body in children’s pharynx. *Am J Otolaryngol.* 2024;45(5):104364. doi: 10.1016/j.amjoto.2024.104364
28. Salih AM, Alfaki M, Alam-Elhuda DM. Airway foreign bodies: A critical review for a common pediatric emergency. *World J Emerg Med.* 2016;7(1): 5-12. doi: 10.5847/wjem.j.1920-8642.2016.01.001
29. Ospina GJ. Cuerpos extraños en el tracto aerodigestivo infantil. El papel del otorrinolaringólogo pediatra. *Acta Otorrinolaringol Cir Cabeza Cuello.* 2005;33(2):36-47.
30. Ambrose SE, Raol NP. Pediatric airway foreign body. *Oper Tech Otolaryngol Head Neck Surg.* 2017;28(4):265-9. doi: 10.1016/j.otot.2017.08.012
31. Goyal S, Jain S, Rai G, Vishnu R, Kamath GS, Bishnoi AK, et al. Clinical variables responsible for early and late diagnosis of foreign body aspiration in pediatrics age group. *J Cardiothorac Surg.* 2020;15(1):271. doi: 10.1186/s13019-020-01314-9
32. Azzi JL, Seo C, McInnis G, Urichuk M, Rabbani R, Rozovsky K, et al. A systematic review and meta-analysis of computed tomography in the diagnosis of pediatric foreign body aspiration. *Int J Pediatr Otorhinolaryngol.* 2023;165:111429. doi: 10.1016/j.ijporl.2022.111429
33. Wang Y, Sun Y, Zhang H, Yang X, Song X. Comprehensive Analysis of the Diagnosis and Treatment of Tracheobronchial Foreign Bodies in Children. *Ear Nose Throat J.* 2023;102(10):661–6. doi: 10.1177/01455613211023019
34. Hemead HM, Ramadan A, Gaafar AH, Nossier A, Abdelaziz A. Different Modalities Used in the Art of Managing Tracheobronchial Foreign Bodies. *Open Respir Med J.* 2022;16:e187430642206100. doi: 10.2174/18743064-v16-e2206100
35. Ibrahim Sersar S, Hassan Rizk W, Bilal M, El Diasty MM, Abudlla Eltantawy T, Badry Abdelhakam B, et al. Inhaled Foreign Bodies: Presentation, Management and Value of History and Plain Chest Radiography in Delayed Presentation. *Otolaryngology–Head and Neck Surgery.* 2006;134(1):92-9. doi: 10.1016/j.otohns.2005.08.019
36. Houston R, Powell S, Jaffray B, Ball S. Clinical guideline for retained button batteries. *Arch Dis Child.* 2021;106(2):192-4. doi: 10.1136/archdischild-2019-318354
37. Fidkowski CW, Zheng H, Firth PG. The Anesthetic Considerations of Tracheobronchial Foreign Bodies in Children. *Anesth Analg.* 2010;111(4):1016–25. doi: 10.1213/ANE.0b013e3181ef3e9c

**Anexos:**

Schwartz SR, et al. Otolaryngol Head Neck Surg. 2017;156(1\_suppl):S1-S29 (5).

|  |       |
|--|-------|
| <b>Dominio 1 - ALCANCE Y OBJETIVO</b>                                  |       |
| Puntuación del dominio   | 100%  |
| <b>Dominio 2 - PARTICIPACIÓN DE LOS IMPLICADOS O GRUPOS DE INTERES</b> |       |
| Puntuación del dominio   | 100%  |
| <b>Dominio 3 - RIGOR EN LA ELABORACIÓN</b>                             |       |
| Puntuación del dominio   | 87.5% |
| <b>Dominio 4 - CLARIDAD DE PRESENTACIÓN</b>                            |       |
| Puntuación del dominio   | 100%  |
| <b>Dominio 5 - APLICABILIDAD</b>                                       |       |
| Puntuación del dominio   | 100%  |
| <b>Dominio 6 - INDEPENDENCIA EDITORIAL</b>                             |       |
| Puntuación del dominio   | 100%  |

Houston R, et al. Arch Dis Child. 2021;106(2):192-194 (36).

|  |       |
|--|-------|
| <b>Dominio 1 - ALCANCE Y OBJETIVO</b>                                  |       |
| Puntuación del dominio   | 100%  |
| <b>Dominio 2 - PARTICIPACIÓN DE LOS IMPLICADOS O GRUPOS DE INTERES</b> |       |
| Puntuación del dominio   | 100%  |
| <b>Dominio 3 - RIGOR EN LA ELABORACIÓN</b>                             |       |
| Puntuación del dominio   | 75%   |
| <b>Dominio 4 - CLARIDAD DE PRESENTACIÓN</b>                            |       |
| Puntuación del dominio   | 66.6% |
| <b>Dominio 5 - APLICABILIDAD</b>                                       |       |
| Puntuación del dominio   | 75%   |
| <b>Dominio 6 - INDEPENDENCIA EDITORIAL</b>                             |       |
| Puntuación del dominio   | 100%  |