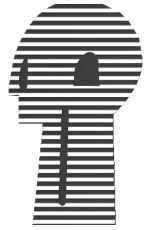

**Trabajos originales**



## Acta de Otorrinolaringología & Cirugía de Cabeza y Cuello

www.revista.acorl.org



### Trabajos originales

## Índice de éxito en cirugía del estribo en el tratamiento de otoesclerosis.

## Index of success in stapes surgery in the treatment of otosclerosis.

Melisa Sánchez Guerrero\*, Juan Antonio Lugo Machado\*\*, Martín Medina González\*\*, Pedro Rodríguez Romero\*\*, Claudia Álvarez Serrano\*\*, Nohemí Sainz Fuentes\*\*, Fidel Hernández Rivera\*\*, Alba Soledad Aguilar Rojo\*\*\*

\* Médico Residente Servicio de Otorrinolaringología de la Unidad Médica de Alta Especialidad, Centro Médico Nacional del Noroeste, Instituto Mexicano del Seguro Social, Cd Obregón, Sonora

\*\* Médicos Adscritos Servicio de Otorrinolaringología de la Unidad Médica de Alta Especialidad, Centro Médico Nacional del Noroeste, Instituto Mexicano del Seguro Social, Cd Obregón, Sonora

\*\*\* Jefe de Servicio Otorrinolaringología de la Unidad Médica de Alta Especialidad, Centro Médico Nacional del Noroeste, Instituto Mexicano del Seguro Social, Cd Obregón, Sonora

Forma de citar: Sánchez-Guerrero M, Lugo-Machado JA, Medina-González M, Rodríguez-Romero P, Sainz-Fuentes N, Aguilar-Rojo AS. Índice de éxito en cirugía del estribo en el tratamiento de otoesclerosis. Acta otorrinolaringol. cir. cabeza cuello. 2017;45(4):235-239.

### INFORMACIÓN DEL ARTÍCULO

#### Historia del artículo:

Recibido: 28 de abril de 2017

Evaluado: 19 de julio de 2017

Aceptado: 15 de septiembre de 2017

#### Palabras clave (DeCS):

Índice de éxito, cirugía del estribo, otoesclerosis .

### RESUMEN

**Introducción:** La otoesclerosis es un padecimiento que ocasiona hipoacusia y es de relativa frecuencia en nuestra región con tratamiento quirúrgico bien establecido e índice de éxito relativamente alto. **Objetivo:** Determinar el índice de éxito del tratamiento quirúrgico de la otoesclerosis en un tercer nivel de atención. **Diseño:** Estudio observacional descriptivo de corte transversal. **Materiales y Métodos.** Se revisaron los expedientes clínicos de los pacientes con diagnóstico de otoesclerosis y manejo quirúrgico con estapedectomía y estapedotomía en el servicio de otorrinolaringología de esta institución de julio 2009 a enero 2011. **Resultados:** De un total de 56 expedientes revisados en el período de estudio, se encontraron 36 expedientes completos, 61.9% mujeres y 27.1% hombres, con una edad media de 36.7 años; la afección bilateral fue del 80% y unilateral del 20%. Con respecto al síntoma predominante, 62% de los pacientes presentaron sólo hipoacusia y 38% tinitus e hipoacusia, con una duración media de 8.4 años. Los hallazgos audiológicos demostraron una prevalencia

#### Correspondencia:

Juan Antonio Lugo Machado

Correo electrónico: otorrinox@gmail.com

Servicio de Otorrinolaringología de la Unidad Médica de Alta Especialidad,

Centro Médico Nacional del Noroeste, Instituto Mexicano del Seguro Social, Cd Obregón, Sonora

de hipoacusia conductiva moderada bilateral en 13 pacientes, severa bilateral en 4 casos, hipoacusia conductiva superficial unilateral en 2, hipoacusia conductiva severa y moderada unilateral con uno en ambos casos e hipoacusia conductiva unilateral superficial en 1. En 21 pacientes, se realizaron 29 cirugías, bilaterales en 10 pacientes, 7 en oído izquierdo y 2 en oído derecho y 2 decidieron no operar. *Discusión:* Se encontró un índice de éxito quirúrgico mayor del 90%. *Conclusión:* Los resultados presentados, fueron semejantes a los reportados en la literatura.

#### Key words (MeSH):

Index of success, stapes surgery, otosclerosis.

#### ABSTRACT

*Introduction:* Otosclerosis is a relatively frequent condition that causes hearing loss in our region. The surgical treatment is well established with stapedectomy and stapedotomy, and its success rate is high. *Objective:* To determine the success rate of surgical treatment of otosclerosis in a third level of care. *Design:* Observational, Cross sectional study. *Material and methods:* We reviewed the clinical records of patients with diagnosis and surgical management with stapedectomy and stapedotomy in the otorhinolaryngology department of this institution from July 2009 to January 2011. *Results:* Of a total of 56 files reviewed during the study period, 36 complete files were found, 61.9% were female and 27.1% were male, with a mean age of 36.7 years, bilateral affection was found in 80% of the patients and unilateral in 20%. Regarding to the predominant symptom, 62% of the patients had only hearing loss and 38% reported tinnitus and hearing loss, with an average duration of 8.4 years. The audiological findings showed a prevalence of moderate bilateral conductive hearing loss in 13 cases, bilateral severe in 4 cases, unilateral conductive hearing loss in 2, unilateral moderate and severe conductive hearing loss in one case, and unilateral conductive hearing loss in 1. In 21 patients, 29 surgeries were carried out, bilateral in 10 patients, 7 in the left ear and 2 in the right ear and 2 decided not to operate. *Discussion:* A surgical success rate of more than 90% was found. *Conclusion:* The results presented were similar to those reported in the literature.

#### Introducción

La otosclerosis es una distrofia ósea de la cápsula laberíntica que fue descrita por primera vez por Valsalva en 1753, aunque no fue hasta 1893 que Politzer describió la anquilosis del estribo como una lesión primitiva y no secundaria a procesos infecciosos. Es una causa de pérdida de audición y su incidencia varía entre el 0,1% y el 2% de la población, siendo esta patología más frecuente en mujeres y de raza caucásica. Gracias a la estapedectomía se consigue tratar la hipoacusia en los pacientes afectados de otosclerosis y es la técnica de elección para el tratamiento de esta patología. Shea en 1956, realiza la primera sustitución del estribo anquilosado por una prótesis de polietileno y un injerto venoso; desde entonces, han sido descritas muchas innovaciones de esta cirugía (1).

La primera estapedectomía la realizó John Shea en 1956 (1). Dicha cirugía, como la conocemos en la actualidad, ha demostrado ser altamente efectiva para la corrección de la hipoacusia conductiva por otosclerosis. Se ha corroborado que en más del 90% de los casos se logra una ganancia auditiva que deja una brecha residual menor a 10 dB y sólo aproximadamente 1-2% se complican con anacusia (2,3,4). Hay casos, sin embargo, que requieren una cirugía de revisión, lo que implica un reto mayor para obtener resultados audiológicos satisfactorios y evitar complicaciones.

En este estudio se analizaron los hallazgos y resultados audiológicos de la cirugía de revisión de estapedectomía y se compararon con los de otras series reportadas (2).

La otosclerosis constituye la primera enfermedad del hueso esponjoso de la cápsula ótica. Aunque la enfermedad es silente en la mayoría de los casos, puede afectar la ventana oval provocando hipoacusia de transmisión, constituyendo en nuestra raza y nuestro país la causa más frecuente de ésta condición.

Aunque su tratamiento es básicamente quirúrgico, también existe un posible tratamiento médico de efectos más bien profilácticos o paliativos, a base de fluoruro sódico, que sobre todo se aplica en casos inoperables, iniciales o en formas ya muy avanzadas con afectación coclear. Desde 1876, año en que Kessel realizó el primer intento quirúrgico de mejora de la audición, muchas técnicas quirúrgicas han sido descritas: movilización estapedial (Kessel, 1876; Boucheron, 1888; Potier, 1889; Miot, 1890), fistulización del conducto semicircular horizontal (Barany y Holmgren, 1923), de nuevo movilización estapedial de Rossen en 1952 y por fin estapedectomía a partir de Shea en 1958 o las últimas modificaciones de la estapedotomía, utilizando el láser CO<sub>2</sub>.

Existe gran variedad de criterios quirúrgicos, pero podríamos situarla en líneas generales cuando la pérdida auditiva

mayor de 30-40 dB para la vía aérea en frecuencias conversacionales o cuando el GAP, entendido como la diferencia entre la vía aérea y ósea, lo justifique, aunque ésta última no tiene por qué entrar en los límites de la normalidad.

Los resultados funcionales han sido buenos a corto plazo, revelando cierres completos del GAP (menores a 5 dB para las frecuencias 500, 1000 y 2000 c/s) en el 86 al 94% de los pacientes intervenidos, aunque la consideración de buenos resultados no ha sido homogénea y ha provocado una cierta disparidad en la publicación de los mismos (1).

Sin embargo, después de unos años de realizar sistemáticamente la técnica y ante la revisión ocasional en la consulta de enfermos intervenidos hace muchos años, nos planteamos si los buenos resultados se mantenían en el tiempo o bien tenían un carácter temporal. Ya Nielson en 1977, Shea en 1982, Smith en 1980, Del Bo en 1987 y Langman en 1991 revisaron el tema, llegando a la conclusión de que se producía un descenso en el cierre del GAP que, sin embargo, no era tan importante como para modificar los buenos resultados funcionales de la técnica. Por todo ello planteamos la posibilidad de realizar en nuestro servicio una revisión de los pacientes intervenidos de cirugía del estribo.

## Materiales y métodos

Estudio observacional descriptivo tipo corte transversal, recabando retrospectivamente todos los expedientes completos de los pacientes atendidos en nuestro servicio.

Se recolectaron los expedientes completos de todos los pacientes operados de cirugía del estribo por otoesclerosis atendidos en periodo de estudio de enero 2000 a enero 2011.

Se realizó un estudio observacional descriptivo de corte transversal. Los datos estadísticos se representaron en tablas y gráficos. Las variables cualitativas, nominales y ordinales se interpretaron por medio del cálculo de porcentaje, proporción, tasa o relación. Las variables cuantitativas, de escala numéricas se calcularon con medidas de tendencia central, como lo es media, moda y mediana; y medidas de dispersión.

En la mayoría de los casos se empleó anestesia local y sedación y en algunos anestesia general balanceada; en todos se utilizó la vía endoaural, colgajo tímpano meatal, curetaje de la pared postero superior, desplazamiento de la cuerda; se secciona el tendón del músculo del estribo con tijera de Bellucci, se seccionan las ramas del estribo con una punta acodada ejerciendo presión lateral, preferentemente hacia el promontorio, y generalmente se perfora la platina-estapedotomía con un perforador manual, se mide y coloca la prótesis tipo Shuknecht sellando con un coágulo sanguíneo, posteriormente se regresan los colgajos.

Se analizaron los datos epidemiológicos, audiológicos mediante audiometría tonal pura (umbrales óseos y aéreos) con promedios tonales puros en las frecuencias 500, 1000 y 2000.

En nuestro centro hospitalario no utilizamos los estudios de imagen tomográfica de rutina en la patología de otoesclerosis, dado que los hallazgos audiométricos y clínicos se tiene experiencia de ser suficientes para un diagnóstico y criterios para intervención, si existiera duda al respecto se

realiza una timpanotomía exploradora probando la movilidad e integridad de la cadena osicular.

De nuestra serie se tomaron datos como edad, sexo, fecha de diagnóstico, estados de origen, signos, síntomas y los datos de la audiometría. Se analizó el índice de éxito de los procedimientos de cirugía del estribo en los pacientes operados en este instituto y discutieron con los resultados a nivel mundial.

## Resultados

De un total de 56 expedientes revisados en el periodo de estudio, se encontraron 36 expedientes completos, 23 correspondieron al sexo femenino y 13 al sexo masculino, con una edad media de 36.7 años [21-61] (Figura 1), la afección bilateral fue de 30 pacientes y unilateral de 6 pacientes. Debido a que es un centro de referencia de tercer nivel, se reciben pacientes de diferentes estados siendo Sinaloa el más frecuente (n=23), seguido por Baja California con 8 pacientes y Sonora con 5, con respecto a los síntomas predominantes, 23 pacientes presentaron sólo hipoacusia y 13 refirieron tinitus e hipoacusia, con una duración media de 8.4 años (min-max: 1-13 años). En relación a los antecedentes familiares de hipoacusia, sólo 10 refirieron contar con dichos antecedentes, el resto lo negaron o lo desconocían. Los hallazgos audiológicos demostraron una frecuencia de hipoacusia conductiva moderada bilateral con 23 casos, severa bilateral en 7 casos, hipoacusia conductiva superficial unilateral en 3, hipoacusia conductiva severa y moderada unilateral con uno respectivamente e hipoacusia conductiva unilateral superficial 1. Con respecto al procedimiento practicado fue de 49 cirugías en 36 pacientes, bilaterales con cirugías alternadas en 37 pacientes, 10 en oído izquierdo y 2 en oído derecho y 2 decidieron no operarse (Figura 2). El tipo de prótesis empleada en todos los casos fue la tipo Shuknecht, no se describía la longitud que se empleó al colocarla. En el 95% de los casos se empleó anestesia local y sedación y 5% fue con anestesia general balanceada.

De los 49 oídos operados, 3 pacientes presentaron vértigo

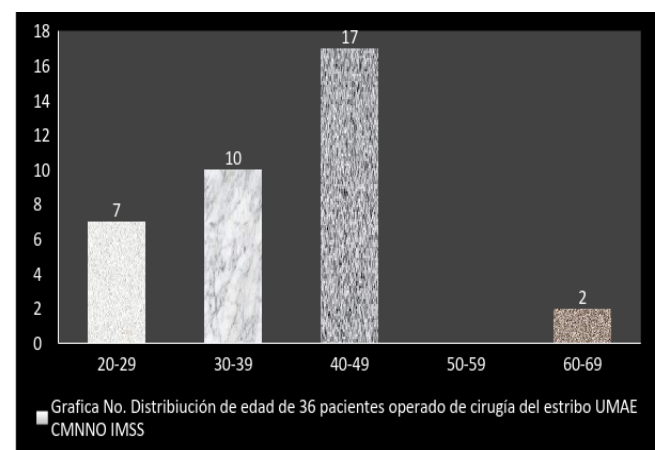


Figura 1.

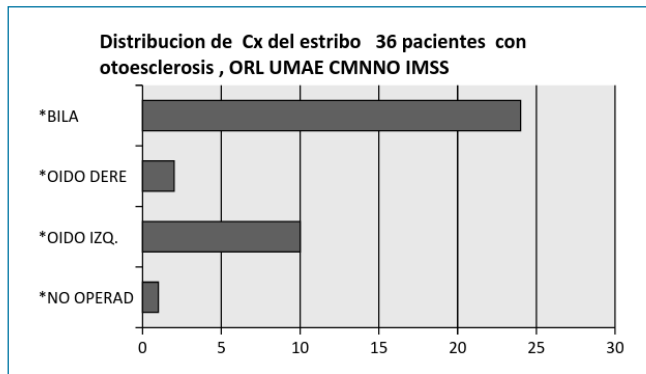


Figura 2.

postoperatorio y 2 neuro-sensorialización de la hipoacusia y 2 no presentaron cambios de su hipoacusia, con una tasa de éxito del 85% en la primer cirugía (Figura 3 y 4); por lo que de estos 7 pacientes, 6 fueron sometidos a cirugía de revisión con mejoría de sus síntomas en 4 casos, aumentando el índice de éxito a 93% en la segunda intervención. Respecto a los hallazgos encontrados en la cirugía de revisión, en 4 pacientes se encontró extrusión de la prótesis y en un caso dicho hallazgo no se identificó. Sólo 1 persistió con hipoacusia neurosensorial secundaria a la cirugía y uno decidió no volverse a intervenir.

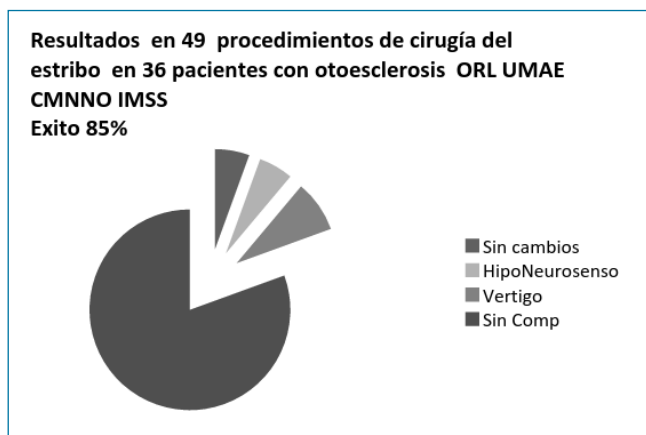


Figura 3.

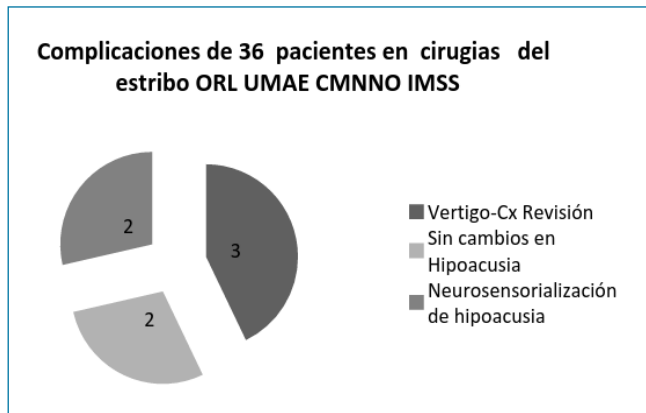


Figura 4.

## Discusión

De un total de 56 expedientes revisados en el periodo de estudio, se encontraron 36 expedientes completos, 23 correspondieron al sexo femenino y 13 al sexo masculino, similar a lo encontrado por A. Pérez-Carro et al, 64 mujeres 78,08% vs 18 masculinos 21,95%, con una edad media de 36.7 años [21-61]; menor a las publicación de M. Henríquez-Alarcón et al, que fue de 47 años (21-71) con afección bilateral en 30 pacientes y unilateral en 6 pacientes. El estado de origen fue predominantemente Sinaloa [23], seguido por Baja California con 8 pacientes y Sonora con 5, debido a que somos un centro de referencia en el noroeste de México recibimos pacientes de estos estados del país. Con respecto al síntoma predominante 23 (63%) pacientes presentaron sólo hipoacusia conductiva y 13 (36%) refirieron tinitus e hipoacusia conductiva, con una duración media de 8.4 años [1-13], similar a lo encontrado por Merán Gil JL et al, hipoacusia conductiva (54,3%), seguida de la combinación hipoacusia conductiva-acufenos (37%), y la duración de los síntomas fue mayor a lo publicado por Paz Cordovés A et al que es de 5 años. En relación a los antecedentes familiares de hipoacusia conductiva solo el 5 (13%), fue menor a lo referido por Paz Cordovés A et al que publicó un de 51%. Los hallazgos audiológicos demostraron una prevalencia de hipoacusia conductiva moderada bilateral con 13 casos, conductiva severa bilateral en 4 casos, hipoacusia conductiva superficial unilateral en 2, hipoacusia conductiva severa y moderada unilateral con uno respectivamente e hipoacusia conductiva unilateral superficial en 1. Con respecto al procedimiento practicado, fue de 49 cirugías en 36 pacientes, bilaterales en 37 pacientes, 10 en oído izquierdo y 2 en oído derecho y 2 decidieron no operarse. El tipo de prótesis empleada en todos los casos fue la tipo Shuknecht. El índice de éxito fue del 85%, en la primer cirugía, aumentando hasta el 93% en una segunda cirugía de revisión, similar a lo reportado en la literatura.

De los 49 oídos operados, 3 pacientes presentaron vértigo postoperatorio y 2 neurosensorialización de la hipoacusia y 2 no presentaron cambios de su hipoacusia, por lo que de estos 6 pacientes 2 fueron sometidos a cirugía de revisión con mejoría de sus síntomas en 4 casos. Solo 1 persistió con la hipoacusia neurosensorial secundaria a la cirugía, similar a lo que se documenta en la literatura, un paciente decidió no someterse a la cirugía de revisión.

## Conclusiones

El índice de éxito en el tratamiento quirúrgico de los pacientes con otoposclerosis en nuestro centro hospitalario, son similares al descrito por otros autores, al igual que sus complicaciones. Podemos tener la seguridad que el tratamiento para esta patología en nuestro hospital, se encuentra en los estándares que se manejan a nivel internacional.



## Agradecimientos

Agradecemos al Instituto Mexicano del Seguro Social Cd. Obregón, Sonora, México.

## Conflicto de Interés

Los autores declaran no tener conflicto de interés.

## REFERENCIAS

- Pérez-Carro Ríos A, Espiña-Campos G, Ibarra-Urbietta JI, Araujo-Norres J, Fariña-Conde JL, Sánchez-Ruiz D. Estapedotomía: Nuestros Resultados. *Acta Otorrinolaringol Esp.* 2005;56(9):400-402.
- Soda-Merhy A, Tona-Acedo G. Estapedectomía de revisión: experiencia en el Instituto Nacional de Enfermedades Respiratorias. *AN ORL MEX.* 2008;53(1):29-34.
- Hernández-Montero E, Fraile-Rodrigo J, Marín-Garrido C, Sampérez LC, Llorente-Arenas E, Naya-Gálvez MJ, et al. Resultados a largo plazo de las estapedectomías. *Acta Otorrinolaringol Esp.* 2002;53:237-242
- Henríquez-Alarcón M, Altuna-Mariezcurrera X, Albisua-Luqui I, Gorostiaga-Aznar F, Algaba-Guimera J. Estapedectomía como cirugía ambulatoria. *Acta Otorrinolaringol Esp.* 2004;55:218-224.
- Merán-Gil JL, Masgoret-Palau E, Avilés-Jurado FJ, Domènech-Vadillo E, Flores-Martín JC, Figuerola-Massana E. Resultados de la estapedotomía en el tratamiento de la otosclerosis: nuestra experiencia. *Acta Otorrinolaringol Esp.* 2008;59(9):448-54.
- Paz-Cordovés A, Leyva Montero E, García de Hombre AM, Prieto Zelaya GM. Pacientes operados de otosclerosis. *Acta Otorrinolaringol Esp.* 2007;58(3):79-82
- Naggara O, Williams T, Ayache D, Heran F, Piekarski JD. Imaging of postoperative failures and complications in stapes surgery for otosclerosis. *J Radiol.* 2005;86(12Pt1):1749- 1761.
- Ealy M, Smith RJ. The Genetics of otosclerosis. *Hear Res.* 2010;266(1-2):70-4.
- Linthicum FH. Histopathology of otosclerosis. *Otolaryngol Clin North Am.* 1993;26(3):335-352.
- Uppal S, Bajaj Y, Rustom I, Coatesworth AP. Otosclerosis 1: the aetiopathogenesis of otosclerosis. *Int J Clin Pract.* 2009; 63(10):1526-30.
- Rivas JA, Rey R, Pedraza A. Otoesclerosis. En: Rivas JA, Ariza H. *Tratado de Otolología y Audiología.* Bogotá: Editorial Amolca, 2007; 389-410.
- House HP. The evolution of otosclerosis surgery. *Otolaryngol Clin North Am.* 1993;26(3):323-333.
- Fritsch MH, Naumann IC. Phylogeny of the stapes prosthesis. *Otol Neurotol.* 2008;29(3):407-415.
- Fisch U. Stapedotomy versus stapedectomy. *Otol Neurotol.* 2009;30(8):1166-7.
- Malafronte G, Filosa B. Fisch's reversal steps stapedotomy: When to use it? *Otol Neurotol.* 2009;30(8):1128-1130.
- Hueb MM, Goycoolea MV, Paparella MM, Oliveira JA. Otosclerosis: the University of Minnesota temporal bone collection. *Otolaryngol Head Neck Surg.* 1991;105(3):396-405.
- Causse JR, Causse JB. Otospongiosis as a genetic disease: early detection, medical management and prevention. *Am J Otolaryngol.* 1984;5:211-23.
- House HP, Hansen MR, AL Dakhail AA, House JW. Stapedectomy versus stapedotomy: comparison of results with long-term follow-up. *Laryngoscope.* 2002;112:2046-50.
- Lanas A, Stott-Caro C, Olavarria C. Otosclerosis: Resultados auditivos en estapedectomía y estapedostomía. *Rev Otorrinolaringol Cir Cabeza Cuello.* 2002;62:251-4.
- Albrechet ChG, Fonseca AS, Porto P, Bernardes GC. "Second ear" stapedotomy: is it safe? *Acta Otorhinolaryngol Belg.* 2004;58:109-11.
- Kisilevsky VE, Bailie NA, Dutt SN, Halik JJ. Functional results of 394 bilateral stapedotomies evaluated with the Glasgow Benefit Plot. *Eur Arch Otorhinolaryngol.* 2010;267(7):1027-34.