

Reporte de caso



Acta de Otorrinolaringología & Cirugía de Cabeza y Cuello

www.revista.acorl.org.co



Reportes de caso

Absceso cerebral secundario a colesteatoma invasivo del conducto auditivo externo: reporte de caso y revisión de literatura

Cerebral abscess secondary to invasive cholesteatoma of the external auditory canal: Case report and literature review

César Augusto Mosquera-Ortiz*, Paula Alejandra Bernal-Rojas**, Karin Dayana Vega-Hernández***.

* Otológico y otorrinólogo, Fundación Universitaria de Ciencias de la Salud, Hospital San José; Bogotá, Colombia. Otorrinolaringólogo y cirujano de cabeza y cuello, Universidad de Antioquia; Medellín, Colombia. Médico y cirujano, Universidad de Caldas; Manizales, Colombia. Servicio de Otolología y Neurología, Hospital Federico Lleras Acosta de Ibagué; Tolima, Colombia.

ORCID: <https://orcid.org/0009-0007-2704-5187>

** Médico y cirujano general, Fundación Universitaria Juan N. Corpas; Bogotá, Colombia. Médico asistencial, Universidad del Tolima. Ibagué; Tolima, Colombia. ORCID: <https://orcid.org/0009-0009-0229-4624>

*** Médico, Universidad del Sinú Elías Bechara Zainúm - seccional Cartagena; Cartagena Colombia.

ORCID: <https://orcid.org/0009-0004-1961-849X>

Forma de citar: Mosquera-Ortiz CA, Bernal-Rojas PA, Vega-Hernández KD. Absceso cerebral secundario a colesteatoma invasivo del conducto auditivo externo: reporte de caso y revisión de literatura. Acta otorrinolaringol. cir. cabeza cuello. 2024;52(2): 117-121. DOI.10.37076/acorl.v52i2.762

INFORMACIÓN DEL ARTÍCULO

Historia del artículo:

Recibido: 3 de abril de 2024

Evaluado: 10 de mayo 2024

Aceptado: 14 de junio 2024

Palabras clave (DeCS):

Conducto auditivo externo, colesteatoma, absceso encefálico.

RESUMEN

Introducción: el colesteatoma es una condición que con frecuencia afecta al oído medio y la mastoides. Su ubicación es poco frecuente en el conducto auditivo externo (CAE). **Caso clínico:** hombre de 44 años con sintomatología crónica de hipoacusia, plenitud auricular, otorrea izquierda, que fue remitido desde una zona rural por la exacerbación de la sintomatología y cefalea; requirió drenaje de absceso temporal izquierdo de urgencia. En la tomografía axial computarizada (TAC) de oídos se reporta ocupación mastoidea, con presencia de material de tejidos blandos y estenosis del CAE. Requirió petrosectomía subtotal, drenaje de absceso cerebral, resección de colesteatoma invasivo y obliteración del meato auditivo externo. **Discusión:** el diagnóstico de colesteatoma es fundamentalmente clínico. No obstante, en casos de

Correspondencia:

Dr. César Augusto Mosquera-Ortiz

E-mail: cesarmosqueraotologo@gmail.com

Dirección: Clínica Medicadiz - La Samaria vía al Aeropuerto. Cra. 12 sur #93-21, consultorio 905. Ibagué, Tolima.

Teléfono celular: (+57) 317 8777862

estenosis del CAE, la evaluación requiere un análisis más exhaustivo. *Conclusión:* se deben generar intervenciones oportunas que permitan un diagnóstico temprano del colesteatoma en pacientes con estenosis del CAE.

ABSTRACT

Key words (MeSH):

Ear canal, cholesteatoma, brain abscess.

Introduction: Cholesteatoma is a condition that frequently affects the middle ear and mastoid. Its occurrence in the external auditory canal is rare. *Case report:* A 44-year-old man with a chronic history of hearing loss, aural fullness, and left-sided otorrhea was referred from a rural area due to symptom exacerbation and headache. An emergency drainage of a left temporal abscess was required. A CT scan of the ears revealed mastoid occupation with the presence of soft tissue material and stenosis of the external auditory canal. The patient underwent a subtotal petrosectomy, drainage of the brain abscess, resection of the invasive cholesteatoma, and obliteration of the external auditory meatus. *Discussion:* The diagnosis of cholesteatoma is primarily clinical. However, in cases of external auditory canal stenosis, a more thorough evaluation is necessary. *Conclusion:* Timely interventions should be implemented to enable early diagnosis of cholesteatoma in patients with external auditory canal stenosis.

Introducción

El colesteatoma del conducto auditivo externo (CAE) fue descrito por primera vez en 1850 por Toynbee y, posteriormente, en 1893 por Scholefield (1). Según su evolución, se clasifica en diferentes estadios: desde una afectación superficial hasta su extensión a mastoides en la clasificación de Holt de 1992, pero la clasificación más difundida de colesteatoma del conducto auditivo externo (CCA) es la propuesta por Naim y colaboradores en 2005, incluyendo criterios macroscópicos e histológicos y especificando las estructuras involucradas si el proceso de la enfermedad se extiende más allá del canal auditivo (1).

El colesteatoma es una condición que a menudo afecta el oído medio y la mastoides, sin embargo, en ciertos casos se encuentra ubicado en el CAE, y es una entidad poco frecuente. Representa 1 de cada 1000 nuevos pacientes en una consulta de otología, y tiene una prevalencia 60 veces inferior al colesteatoma del oído medio (2). Se define como un acúmulo de epidermis asociado generalmente con osteítis con erosión ósea, principalmente en la región posteroinferior, lo que genera la invasión del tejido escamoso en un área del CAE (2, 3).

Se ha informado que los pacientes con estenosis del CAE tienen un riesgo mayor de desarrollar colesteatoma y, a su vez, este riesgo se estratifica según el diámetro del canal estenótico; es decir, los pacientes con mayor estenosis tienen un riesgo superior de desarrollar colesteatoma (3, 4).

Se presenta el caso clínico de un paciente con absceso cerebral secundario a colesteatoma invasivo del CAE.

Presentación del caso

Paciente masculino de 44 años, con cuadro clínico de dos años de evolución consistente en hipoacusia profunda, plenitud aural y otorrea izquierda no relacionado con trauma ni

cirugía previa. Es remitido desde una zona rural por la exacerbación de sus síntomas asociados con otalgia izquierda y cefalea hemicraneana intensa ipsilateral de difícil manejo analgésico. En el ingreso, el paciente está somnoliento, taquicárdico, con signos meníngeos, rigidez nuchal, y paresia de miembro superior derecho. En la otoscopia, se encontró edema grave del CAE izquierdo. Se realiza una tomografía axial computarizada (TAC) de cerebro, la cual detecta una zona hipodensa temporal izquierda, edema perilesional, nivel aéreo y desplazamiento de línea media (**Figura 1**).

La TAC de oídos con ocupación mastoidea izquierda, presencia de material con densidad de tejidos blandos, erosión del tegmen mastoideo y de la pared posterior, compromiso del canal semicircular lateral y de la cadena oscicular, más oclusión del conducto auditivo externo (**Figura 2**).

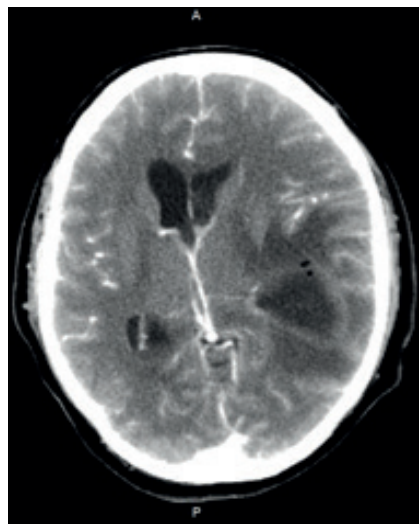


Figura 1. TAC de cráneo simple. Corte axial. Zona hipodensa temporal izquierda, con desplazamiento de la línea media. Fuente: imagen tomada del archivo de imágenes diagnósticas del paciente, Hospital Federico Lleras Acosta; Ibagué, Tolima.

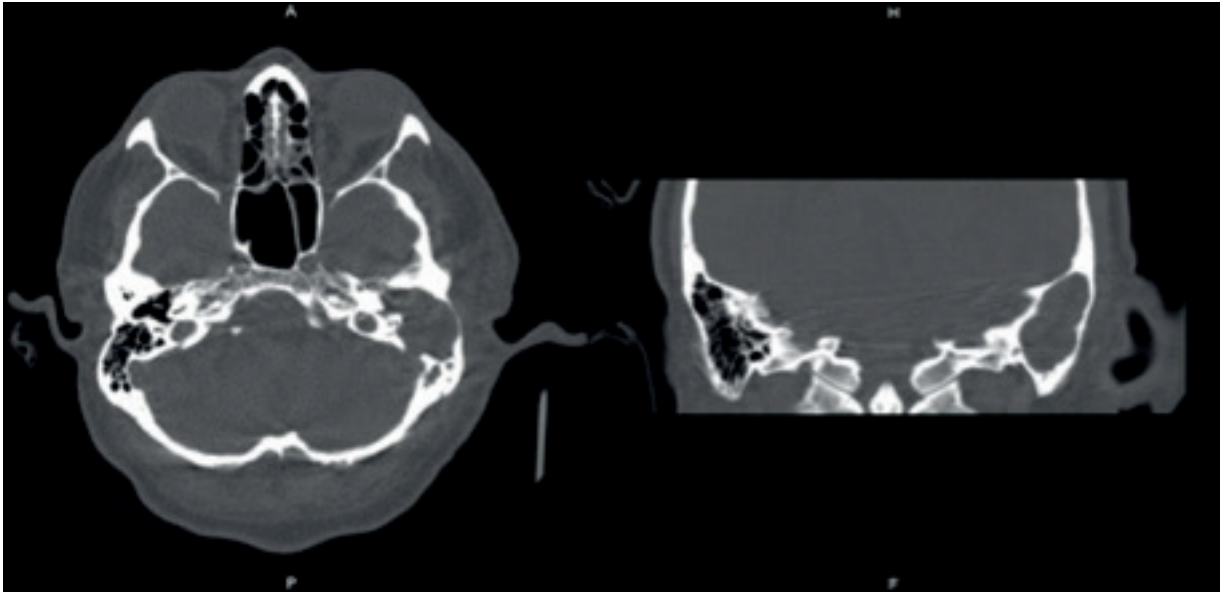


Figura 2. TAC de oídos con reconstrucción 3D. Corte axial y coronal. Ocupación mastoidea izquierda, erosión del tegmen mastoideo y de la pared posterior, oclusión del conducto auditivo externo. Fuente: imagen tomada del archivo de imágenes diagnósticas del paciente, Hospital Federico Lleras Acosta; Ibagué, Tolima.

En consecuencia, se realiza el diagnóstico de neuroinfección: meningitis aguda con absceso cerebral y otitis media crónica supurativa izquierda; se inicia el manejo antimicrobiano con ceftriaxona, vancomicina y metronidazol, y se realiza el drenaje de absceso cerebral temporal izquierdo por el servicio de neurocirugía.

Posteriormente, el paciente es intervenido quirúrgicamente por el servicio de otorrinolaringología, el cual encontró estenosis del CAE con una gran lesión colesteatomatosa infiltrativa, erosión del conducto auditivo externo, oído medio, mastoides, canal semicircular lateral, cadena osicular, tegmen tympani y mastoideo con compresión del nervio facial en segmentos timpánico y mastoideo; además, salida de material purulento extradural desde el piso de la fosa craneal media. Se realizó una petrosectomía subtotal, drenaje de absceso cerebral, resección de colesteatoma invasivo y obliteración de meato auditivo externo.

Ante los hallazgos quirúrgicos se considera el diagnóstico de colesteatoma invasivo del CAE con extensión al oído medio y la fosa craneal media secundario a estenosis congénita del CAE.

La imagen de resonancia magnética nuclear (RMN) posquirúrgica describe una cavidad de mastoidectomía izquierda con una cavidad ocupada por líquido y cambios inflamatorios, sin restricción en la señal en secuencia de difusión (**Figura 3**).

La evolución posoperatoria, clínica y terapéutica fue favorable; y se indican controles médicos ambulatorios por neurocirugía y otología una vez culminado el manejo antibiótico con meropenem y vancomicina.

Actualmente, el paciente está en proceso para iniciar la rehabilitación auditiva con implante auditivo de conducción ósea.

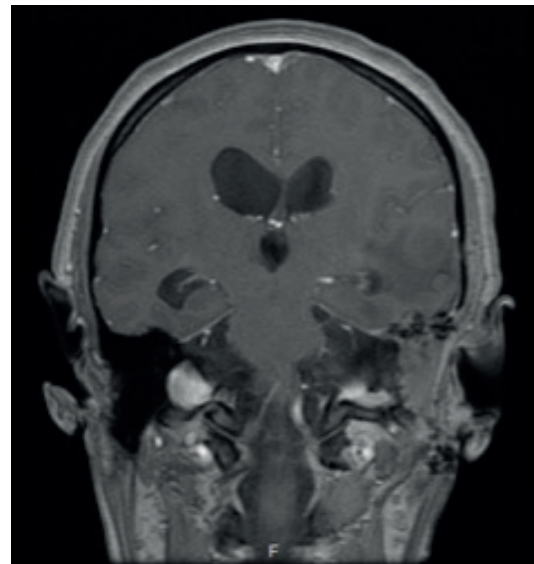


Figura 3. Resonancia magnética posquirúrgica. Cavidad de mastoidectomía izquierda, con cavidad ocupada por líquido y cambios inflamatorios. Fuente: imagen tomada del archivo de imágenes diagnósticas del paciente, Hospital Federico Lleras Acosta; Ibagué, Tolima.

Discusión

El colesteatoma del CCAE es una entidad poco frecuente con una incidencia estimada de 1 por cada 1000 nuevos pacientes (4). La mayoría de los casos son espontáneos y ocurren después de una cirugía o traumatismo en el canal auditivo; sin embargo, la estenosis del CAE se considera como un factor de riesgo para desarrollar CCAE. Según Heilbrun y colaboradores en un estudio de serie de casos, el desarrollo de CCAE fue de etiología espontánea, seguido de cirugía o trauma en 5 de 14 casos estudiados (3, 4).

En un estudio observacional prospectivo, Viveros y colaboradores identificaron que la forma de manifestación habitual fue la de un paciente que acude a urgencias por otalgia u otorrea (1), lo que hace sospechar una otitis externa; por esta razón, se inicia un tratamiento tópico o sistémico, pero con múltiples consultas médicas.

En el caso reportado se documentó estenosis del CAE, por lo que es fundamental ante esta entidad sospechar de manera temprana y estimar el riesgo de CCAE desde la consulta externa y la atención primaria. La progresión de la enfermedad condujo a una neuroinfección e hipoacusia profunda como complicación otológica.

El diagnóstico es fundamentalmente clínico y se basa en la historia clínica y en la exploración del oído con microscopio (2). No obstante, en casos de estenosis del CAE, la evaluación requiere un análisis radiológico muy detallado cuando la otoscopia es insuficiente para visualizar el CAE o el tímpano, por lo que se puede precisar la realización de estudios adicionales como la TAC de oídos (5).

Los pacientes con CCAE suelen presentar otorrea relacionada con una infección localizada por una variedad de microorganismos, más comúnmente *Pseudomonas aeruginosa*, y cursando o no con otalgia crónica asociada; un 25% a 30% de afectados son asintomáticos. Con menos frecuencia, se presenta hipoacusia conductiva debido a una probable oclusión del canal externo por el tapón de restos de colesteatoma (4).

La TAC de oídos es indispensable para determinar el sitio, generalmente de localización posteroinferior, la gravedad y la extensión a las estructuras adyacentes, y sigue siendo el método de elección para estudiar el colesteatoma del CAE, el oído medio y el mastoidees (5). Los estudios de imagen en estructuras adyacentes (TC y RMN) ayudan a diagnosticar las complicaciones asociadas como la otitis media, mastoiditis y complicaciones intracraneales (6).

Con base en la extensión de la erosión en las estructuras cercanas, se ha desarrollado un sistema de etapas para CCAE, que va de I a IV. En los estadios avanzados (III y IV), el único tratamiento curativo es la cirugía (7). Konishi y colaboradores sugieren que para casos por encima de la etapa II, la condición de la enfermedad es irreversible a menos que se erradique por completo, incluidos los epitelios que se alojan en la estructura ósea. Se considera que el manejo quirúrgico es apropiado en casos por encima del estadio II (7). La terapia conservadora con antibióticos tópicos se reserva para el estadio I y, en algunas instituciones, para el estadio IIa de la enfermedad (1). La técnica quirúrgica elegida depende del sitio y la extensión de la destrucción ósea y, en formas avanzadas, se requiere una cirugía reconstructiva del CAE. Viveros y colaboradores lograron determinar un tiempo medio de seguimiento de 8,66 años con una mediana de 7,5 años (2), tratándose de una patología de comportamiento crónico que requiere seguimiento y afecta la calidad de vida del paciente; de modo que es fundamental intensificar el diagnóstico en etapas tempranas de la enfermedad,

idealmente en los grados I y IIa de la clasificación de Naim y colaboradores; esta es una situación compleja en casos de estenosis del CAE debido a las dificultades otoscópicas que dicha situación representa (2, 7).

Conocer las causas y los mecanismos fisiopatológicos que conducen al CCAE constituye el principal tema de discusión, aún no aclarado, de esta patología. Parece ser que el CCAE podría originarse de forma primaria, sin causa desencadenante o secundaria a diferentes procesos; sin embargo, la retención epitelial que ocasiona la estenosis del CAE, congénito o adquirido, sería un factor predisponente (1). Muchos autores se refirieron a la explicación de la capacidad migratoria anormal del epitelio del canal que conduce a la "queratinización in situ" y, por lo tanto, a la formación de CCAE. Además, el CCAE idiopático se ha asociado epidemiológicamente con los siguientes factores de riesgo: microtraumatismos recurrentes (aplicadores con punta de algodón, audífonos), así como tabaquismo con posible microangiopatía (2). Los CCAE secundarios son más frecuentes que los CCAE idiopáticos, y pueden explicarse en gran parte por obstrucción (estenosis del conducto auditivo, exostosis y nevus) y por otra parte a defectos del CAE (postraumáticos, posoperatorios y brechas que surgen en la remisión del tumor después de la quimioterapia) (1, 2). Sin embargo, la prevalencia de CCAE en los pacientes con estenosis del CAE no ha sido aclarada, y es necesario investigar la morbilidad entre grupos comparativos y etapas iniciales para determinar una relación directa y las características de progresión de la condición clínica (8).

La presentación de este caso conduce a hipotetizar que la formación del colesteatoma invasivo del CAE, con las subsecuentes complicaciones, fue secundario a la estenosis del CAE. Queda implícita la importancia de la sospecha clínica, el seguimiento y el tratamiento oportuno, lo cual requiere un abordaje interdisciplinario.

Conclusión

El CCAE es una entidad poco frecuente, su diagnóstico es principalmente clínico y la patogenia controvertida. La prevalencia y la relación del CCAE en pacientes con estenosis del CAE no ha sido aclarada, y genera un panorama para la formulación de múltiples hipótesis. Se debe intensificar el diagnóstico en etapas tempranas de la enfermedad y considerar como un diagnóstico diferencial en pacientes que cursan con estenosis del CAE. Existe la necesidad de realizar estudios de imágenes diagnósticas cuando la otoscopia, la otomicroscopia y la otoendoscopia son insuficientes, lo que proporciona control y un diagnóstico oportuno de la enfermedad y favorece la minimización de complicaciones mastoideas e intracraneales.

Agradecimientos

No se incluyen

Financiación

No se incluyen

Conflicto de interés

Los autores declaran no tener ningún conflicto de intereses.

Declaración de autoría

No se incluyen

Consideraciones éticas

No se incluyen

REFERENCIAS

1. Dubach P, Mantokoudis G, Caversaccio M. Ear canal cholesteatoma: meta-analysis of clinical characteristics with update on classification, staging and treatment. *Curr Opin Otolaryngol Head Neck Surg.* 2010;18(5):369-76. doi: 10.1097/MOO.0b013e32833da84e
2. Viveros-Díez P, Benito-Orejas JI, Fernández-Rodríguez A, Cifuentes-Navas VA, Ramírez-Salas JE, Morais-Pérez D. Colesteatoma de conducto auditivo externo: estudio de una serie de casos. *Rev. ORL.* 2020;11(2):129–38. doi: 10.14201/orl.21649
3. Ringler F, Chuang Á, Pons N, Ojeda A, Silva M, Montoya F, et al. Colesteatoma del conducto auditivo externo: Experiencia de 5 años Hospital del Salvador. *Rev. Otorrinolaringol. Cir. Cabeza Cuello.* 2023;83(2):158-165. doi: 10.4067/s0718-48162023000200158
4. Heilbrun ME, Salzman KL, Glastonbury CM, Harnsberger HR, Kennedy RJ, Shelton C. External auditory canal cholesteatoma: clinical and imaging spectrum. *AJNR Am J Neuroradiol.* 2003;24(4):751-6.
5. Mahdoui R, Tazi N, Barhmi I, Abada R, Mahtar M. Bilateral primitive cholesteatoma of external auditory canal with congenital stenosis. *Int J Surg Case Rep.* 2016;24:108-11. doi: 10.1016/j.ijscr.2016.04.046
6. Govea-Camacho LH, Pérez-Ramírez R, Cornejo-Suárez A, Fierro-Rizo R, Jiménez-Salay CJ, Rosales-Orozco CS. Abordaje diagnóstico y terapéutico de las complicaciones de la otitis media en el adulto. Serie de casos y revisión de la literatura. *Masson Doyma México.* 2015;84(5):398-404
7. Konishi M, Iwai H, Tomoda K. Reexamination of Etiology and Surgical Outcome in Patient With Advanced External Auditory Canal Cholesteatoma. *Otol Neurotol.* 2016;37(6):728-34. doi: 10.1097/MAO.0000000000001079
8. Volgger V, Lindeskog G, Krause E, Schrözlmaier F. Identification of risk factors for residual cholesteatoma in children and adults: a retrospective study on 110 cases of revision surgery. *Braz J Otorhinolaryngol.* 2020;86(2):201-208. doi: 10.1016/j.bjorl.2018.11.004