

Acta de Otorrinolaringología & Cirugía de Cabeza y Cuello

www.revista.acorl.org.co



Reportes de caso

Hipoacusia en el síndrome de Vogt-Koyanagi-Harada: reporte de caso y revisión de la literatura

Hearing loss in Vogt-Koyanagi-Harada syndrome: case report and literature review

Julián Camilo Mora-Ramírez*, Luis Jorge Mejía-Perdigón**.

* Médico, Departamento de Otorrinolaringología y Cirugía Maxilofacial, Hospital Universitario de La Samaritana. Bogotá, Colombia. ORCID: <https://orcid.org/0009-0007-6662-3322>

** Médico Otorrinolaringólogo, Jefe del departamento de Otorrinolaringología y Cirugía Maxilofacial del Hospital Universitario de la Samaritana, Bogotá-Colombia. ORCID: <https://orcid.org/0000-0002-6660-6772>

Forma de citar: Mora-Ramírez JC, Mejía-Perdigón LJ. Hipoacusia en el síndrome de Vogt-Koyanagi-Harada: reporte de caso y revisión de la literatura. Acta otorrinolaringol. cir. cabeza cuello. 2023;51(4):305-309. DOI.10.37076/acorl.v51i4.744

INFORMACIÓN DEL ARTÍCULO

Historia del artículo:

Recibido: 04 de Julio de 2023

Evaluado: 14 de Noviembre de 2023

Aceptado: 22 de Noviembre de 2023

Palabras clave (DeCS):

Síndrome uveomeningoencefálico, pérdida auditiva sensorineural, autoinmunidad, corticosteroides, uveítis.

RESUMEN

El síndrome de Vogt-Koyanagi-Harada (VKH) es una rara enfermedad granulomatosa multisistémica caracterizada por aparición de panuveítis grave bilateral y desprendimiento seroso de retina; puede acompañarse de un amplio espectro de síntomas extraoculares como los auditivos, y la afección más frecuente es la hipoacusia neurosensorial. Su etiología se reconoce como respuesta autoinmune mediada por células T contra antígenos de melanocitos presentes en coroides, meninges, cóclea y piel. Asimismo, factores genéticos del huésped se han identificado como predisponentes para su aparición, y es la presencia del alelo HLA-DR4, en particular el subtipo HLA-DRB1*0405, el más estudiado hasta la fecha. El tratamiento se basa en administración de corticosteroides sistémicos en dosis altas, sin embargo, es escasa la evidencia que evalúa específicamente la eficacia de estos medicamentos sobre sus manifestaciones audiovestibulares. Este artículo expone un caso de síndrome de VKH con compromiso auditivo concomitante y realiza una breve revisión narrativa de la literatura.

Correspondencia:

Julián Camilo Mora-Ramírez

E-mail: julianmora@unisabana.edu.co

Dirección: Carrera 8 # 0-29, Bogotá, Colombia.

Teléfono: (+57) 3504526669

ABSTRACT

Key words (MeSH):

Uveomeningoencephalitic syndrome, hearing loss, sensorineural, autoimmunity, adrenal cortex hormones, uveitis.

Vogt-Koyanagi-Harada syndrome (VKHS) is a rare multisystemic granulomatous disease, characterized by severe bilateral panuveitis and serous retinal detachment; it can be associated with a wide spectrum of extraocular symptoms, such as auditory symptoms, and the most common condition is sensorineural hearing loss. Its etiology is recognized as a T-cell-mediated autoimmune response against melanocyte antigens present in the choroid, meninges, cochlea, and skin. Likewise, host genetic factors have been identified as predisposing for its development, specifically the presence of the HLA-DR4 allele, the HLA-DRB1*0405 subtype is the most studied up to date. Treatment is based on the administration of high doses of systemic corticosteroids, however, there is not much evidence that specifically evaluates the efficacy of these medications on their audiovestibular manifestations. This article presents a clinical case of VKH syndrome with concomitant hearing impairment and carries out a short narrative review of the literature.

Introducción

El síndrome de Vogt-Koyanagi-Harada (VKH) es una rara enfermedad multisistémica caracterizada por la aparición de panuveítis grave bilateral asociada con el desprendimiento seroso de la retina, edema papilar y vitritis. Puede acompañarse de un amplio espectro de síntomas extraoculares que caracterizan su compromiso multisistémico, dentro de estos se han descrito afectaciones a nivel audiovestibular, neurológico y cutáneo, lo que configura su clasificación y diagnóstico (1-3).

Se documentó a principios del siglo XX por el médico suizo Alfred Vogt, quien describió el caso de un paciente con poliosis e inicio súbito de iridociclitis subaguda bilateral, y por los investigadores japoneses Yoshizo Koyanagi (1914) y Einosuke Harada (1926), quienes reportaron una serie de casos de pacientes con desprendimiento seroso bilateral de retina, pleocitosis del líquido cefalorraquídeo y asociación estrecha entre la afectación del globo ocular y las manifestaciones tanto auditivas como cutáneas. Desde ese entonces, la entidad se ha denominado como los tres autores (2-4).

Su incidencia es variable dependiendo de la geografía, sin embargo, globalmente se ha descrito que, de todos los pacientes con uveítis, esta representa aproximadamente el 7 % de los casos en Japón, el 1 % al 4 % en los Estados Unidos y el 3 % en Brasil (4). Las mujeres se ven más afectadas que los hombres en una relación de 2:1, respectivamente, con una prevalencia acentuada en la tercera década de la vida (5). Este artículo tiene como fin exponer un caso de síndrome de VKH con compromiso auditivo concomitante y realizar una breve revisión narrativa de la literatura.

Caso clínico

Se trata de una paciente femenina de 35 años sin antecedentes médicos conocidos, quien ingresa al servicio de urgencias por un cuadro clínico de ocho semanas de evolución consistente en cefalea pulsátil frontal bilateral de intensidad moderada. Esta se agudiza 15 días previos a su ingreso y se

asocia con una disminución progresiva de la agudeza visual bilateral, tinnitus subjetivo bilateral continuo y un episodio de epistaxis anterior autolimitada.

Es valorada por el servicio de oftalmología, quienes documentan un desprendimiento seroso macular bilateral de la retina, por lo que solicitan paraclínicos de extensión y descartan etiologías infecciosas (**Tabla 1**). Posteriormente, solicitan la valoración por el servicio de neurología, quienes indican una resonancia magnética nuclear cerebral con la cual se descarta el compromiso central estructural y llevan a cabo una punción lumbar que evidencia como único hallazgo positivo pleocitosis linfocitaria sin evidencia de microorganismos asociados.

Tabla 1. Estudios paraclínicos

Parámetro	Resultado
Leucocitos	11.790/mm ³
Neutrófilos	5320/ mm ³ (45,1 %)
Linfocitos	5860/mm ³ (5,86 %)
VSG	8 mm/hora
PCR	6,6 mg/L
Prueba treponémica	Negativo
Prueba no treponémica	Negativo
VIH	Negativo
SARS-CoV-2	Negativo
Factor reumatoideo	2,5 UI/mL
Anti-Ro	1,86 UI/mL
Anti-La	2,57 UI/mL
Anti-Sm	2,95 UI/mL
Anti-RNP	2,08 UI/mL
ANAS	Negativo
Complemento C3	121,6 mg/dL
Complemento C4	30,3 mg/dL

ANAS: anticuerpos antinucleares; PCR: proteína C-reactiva; VIH: virus de la inmunodeficiencia humana; VSG: velocidad de sedimentación globular.

Tabla elaborada por los autores.

Durante la hospitalización la paciente refiere hipoacusia bilateral, por lo que es valorada por el servicio de otorrinolaringología; allí se realiza una aspiración bilateral de los conductos auditivos externos cuya otoscopia bilateral y pruebas clínicas mediante diapasones resultan normales. Así mismo, se indica la realización de exámenes audiológicos, en los que se confirma mediante audiometría la presencia de hipoacusia neurosensorial bilateral leve de predominio izquierdo (**Figura 1**).

De acuerdo con el contexto clínico de la paciente, se descartó inicialmente la presencia de patologías infecciosas. El desprendimiento seroso de retina y la uveítis en asociación con cefalea, tinnitus, hipoacusia y pleocitosis logró conducir al diagnóstico de síndrome de VKH en estadio temprano. Por lo anterior, se indica un manejo sistémico con metilprednisolona en dosis de 1 g/día por cinco días; posteriormente y dada la estabilidad clínica, se da egreso hospitalario y se indica un esquema de mantenimiento de la terapia corticoide durante un mes en dosis de 1 mg/kg/día de prednisona con reducción gradual y control ambulatorio por servicios tratantes, en los cuales se documenta una evolución clínica satisfactoria dada por la mejoría significativa de la agudeza visual y la no progresión de la pérdida auditiva incipiente documentada durante la hospitalización.

Discusión

El síndrome de VKH es una enfermedad granulomatosa multisistémica, que afecta el órgano de la visión, el sistema tegumentario, el sistema nervioso central y menos frecuentemente el sistema auditivo y vestibular (6). La evidencia respecto a la incidencia del compromiso auditivo es heterogénea, las alteraciones auditivas se manifiestan en mayor medida como hipoacusia neurosensorial de grado variable, *tinnitus*, disacusia y vértigo. Noguchi y colaboradores (7) reportaron una serie de casos de 41 pacientes con síndrome de VKH; de estos el 68 % presentaron síntomas auditivos principalmente dados por hipoacusia neurosensorial y el 13 % presentaron síntomas vestibulares, mientras que el

46 % presentaron algún grado de nistagmo. Asimismo, Al Dousary (8) describió una muestra de 24 pacientes, en la que predominó la presencia de hipoacusia neurosensorial, *tinnitus* y vértigo con incidencias del 50 %, 24 % y 17 %, respectivamente.

El mecanismo fisiopatológico del síndrome de VKH aún es poco conocido, se cree que es el resultado de un proceso inflamatorio que afecta principalmente a las células originarias de la cresta neural (7) dado específicamente por una respuesta contra las proteínas integradas de los melanocitos, lo que implica autoinmunidad mediada por células T contra los antígenos melanocíticos presentes en la coroides, las meninges, la cóclea y la piel (9). Estudios japoneses han demostrado que el síndrome está asociado con el marcador inmunogénico HLA-DR4, en particular el HLA-DRB1*0405 (10).

Más recientemente, se han reportado cuadros floridos secundarios a la exposición a vacunas. Campos y colaboradores (11) describe el caso de un paciente sin antecedentes previos, quien desarrolla el síndrome dos días después de la aplicación de la vacuna contra la fiebre amarilla. Análogamente, Papasavvas y colaboradores (12) describen la reactivación grave de la enfermedad en una paciente controlada bajo manejo con inmunosupresión de esteroides y no esteroidea posterior a la aplicación de la vacuna contra la infección por SARS-CoV-2.

Clásicamente, se ha descrito el curso natural de la enfermedad en cuatro fases. La primera, también llamada *prodrómica*, ocurre unos días previos de la inflamación ocular con una duración de hasta 14 días; en este lapso, el paciente puede presentar síntomas tanto neurológicos como oftalmológicos constituidos inicialmente por fotofobia, cefalea o fiebre. La segunda fase, conocida como *uveítis aguda*, se caracteriza por uveítis bilateral, dolor ocular, fotofobia, hiperemia conjuntival y desprendimiento retiniano multifocal seroso; en este punto no es infrecuente la aparición de síntomas auditivos dados principalmente por disacusia. En su tercera fase, crónica convaleciente, se puede llegar a apreciar la despigmentación de los tejidos ricos en melanocitos como

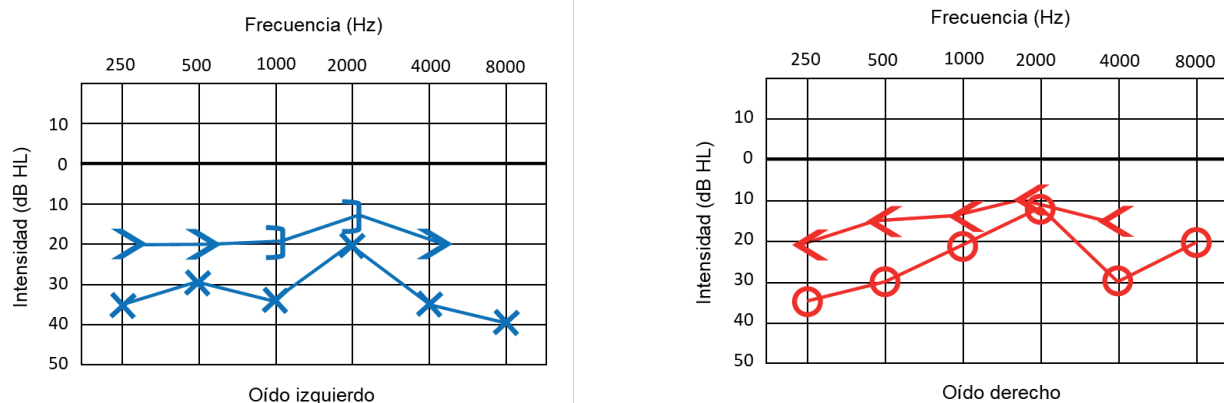


Figura 1. Audiometría bilateral. La evaluación audiométrica evidencia la presencia de hipoacusia neurosensorial bilateral leve de predominio izquierdo, acentuada en tonos agudos. Figuras elaboradas por los autores.

la piel y sus anexos; asimismo, el compromiso del VIII par craneal se evidenciará mediante hipoacusia neurosensorial uni- o bilateral, acúfenos, nistagmo horizontal y alteración del reflejo oculovestibular. Finalmente, la fase crónica recurrente se caracteriza por uveítis anterior granulomatosa recurrente y engrosamiento coroideo, con un engrosamiento uveal menor que el que se presenta en la fase aguda (13, 14).

Actualmente, se aceptan los criterios diagnósticos y de clasificación propuestos el Grupo de Trabajo para la Estandarización de la Nomenclatura en Uveítis (SUN), que en su más reciente consenso reporta un rendimiento óptimo de los criterios para estadios temprano y tardío como se describe en la Tabla 2; esto demuestra una utilidad adecuada en la investigación clínica (10).

Tabla 2. Criterios de clasificación para estadio temprano y tardío en síndrome de VKH

El diagnóstico requiere del criterio 1 o la suma de los criterios 2 y 3.
1. Desprendimiento seroso (exudativo) de la retina y uno o más de los siguientes: A. Aspecto multiloculado en la angiografía con fluoresceína. B. Septos en tomografía de coherencia óptica.
2. Panuveítis con presencia de dos o más de los siguientes síntomas: A. Cefalea. B. <i>Tinnitus</i> . C. Disacusia. D. Síntomas meníngeos. E. Pleocitosis en LCR.
3. No hay antecedentes de trauma ocular penetrante o cirugía vitreoretiniana previos al inicio de los síntomas.
Descarte la enfermedad ante la presencia de alguno de los siguientes criterios de exclusión: A. Serología positiva para sífilis mediante una prueba treponémica. B. Sarcoidosis (ya sea por adenopatías hiliares bilaterales en imágenes de tórax o biopsia de tejido que demuestre granulomas no caseificantes).
Criterios de clasificación para estadio tardío en síndrome de VKH
Historia de síndrome de VKH en estadio temprano y la presencia de uno más de los siguientes:
1. Fondo de ojo en “resplandor del atardecer”.
2. Uveítis y uno o más de los siguientes síntomas: A. Vitiligo. B. Poliosis. C. Alopecia.
Descarte la enfermedad ante la presencia de alguno de los siguientes criterios de exclusión: A. Serología positiva para sífilis mediante una prueba treponémica. B. Sarcoidosis (ya sea por adenopatías hiliares bilaterales en imágenes de tórax o biopsia de tejido que demuestre granulomas no caseificantes).
a La uveítis debe tener evidencia de afectación coroidea en el examen clínico, angiografía con fluoresceína, angiografía con verde de indocianina o tomografía de coherencia óptica, incluidas las imágenes obtenidas mediante la técnica de profundidad mejorada. b El inicio de los síntomas y el inicio de la uveítis deben ocurrir en un rango de cuatro semanas entre sí.

LCR: líquido cefalorraquídeo.

Adaptado de: Standardization of Uveitis Nomenclature (SUN) Working Group. *Am J Ophthalmol*. 2021;228:205-11 (10).

Aunque en la actualidad se carece de un consenso, la piedra angular para el manejo de los síntomas asociados con el síndrome de VKH son los corticosteroides sistémicos en dosis altas; sin embargo, es escasa la evidencia que evalúe específicamente la eficacia de estos sobre sus manifestaciones auditivas (15, 16). Aun así, resulta fundamental minimizar el intervalo entre la aparición de los síntomas y la instauración de un tratamiento óptimo, con el fin de garantizar adecuados resultados terapéuticos (8). Se estima que el inicio de la corticoterapia en las primeras dos semanas de iniciados los síntomas se relaciona con menores tasas de complicaciones oculares. Asimismo, el manejo debe ser mantenido durante al menos seis meses para minimizar la recurrencia del proceso inflamatorio y optimizar el resultado visual y auditivo de los pacientes (17).

En estadios tempranos, la prednisona oral generalmente se prescribe en una dosis de 1 a 1,5 mg/kg/día con disminución gradual. Para pacientes con compromiso grave, la metilprednisolona es una alternativa en dosis de 1 g/día durante tres a cinco días. En caso de una pobre respuesta al tratamiento de primera línea, se ha descrito el uso de terapia inmunosupresora con ciclosporina, azatioprina y ciclofosfamida, entre otros (18). No obstante, las opciones terapéuticas deben ser estudiadas e individualizadas de acuerdo con las características propias de cada paciente.

En aquellos pacientes refractarios a la terapia inmunosupresora o en aquellos con comorbilidades que puedan modificar el curso del tratamiento con corticosteroides se ha descrito la implementación de abordajes quirúrgicos, y el implante coclear es una alternativa que ha proporcionado resultados de audición deseables (19). Sydlowski y colaboradores (20) describen un caso exitoso de implante coclear bilateral en un paciente adulto joven con síndrome de VKH refractario al tratamiento corticoide, y plantean, además, la posibilidad de encontrar cambios degenerativos intracocleares, como la osificación extensa descrita en modelos animales bajo el contexto de enfermedades autoinmunes que comprometen el oído interno; esto podría impedir la inserción suficiente de electrodos y entorpecer los resultados terapéuticos esperados.

Es importante reconocer que la hipoacusia neurosensorial asociada con el síndrome VKH en estadios tempranos es potencialmente reversible y muestra un pronóstico relativamente bueno a corto plazo, especialmente en pacientes jóvenes con pérdidas auditivas leves en quienes se inicie el tratamiento de forma oportuna. Sin embargo, en pacientes mayores de 50 años debe prestarse especial atención a aquellos en quien se pueda exacerbar un cuadro previo de presbiacusia (21). Es por esto que se sugiere la realización de pruebas audiológicas de rutina a todos los pacientes diagnosticados con este síndrome (22).

Conclusión

El diagnóstico y la identificación temprana de las manifestaciones extraoculares del síndrome de VKH, incluida la

hipoacusia neurosensorial, favorecerá un enfoque terapéutico oportuno que propiciará mejores desenlaces terapéuticos. De esta manera, y a pesar de su buen pronóstico auditivo, resulta fundamental la realización de estudios audiológicos de extensión para valorar el compromiso audiovestibular al momento del diagnóstico y su progresión en el tiempo, con el fin objetivizar las ganancias auditivas durante el transcurso del tratamiento y reorientarlo en caso de ser necesario.

Agradecimientos

Agradecemos a los servicios de Oftalmología y Medicina Interna del Hospital Universitario de La Samaritana, Bogotá – Colombia, por propiciar un abordaje integral y multidisciplinario en la población consultante.

Financiación

Los autores declaran que no han recibido financiación de terceros para la elaboración del presente manuscrito.

Conflictos de interés

Durante su trayectoria el Dr. Luis Jorge Mejía-Perdigón ha participado como conferencista de laboratorios farmacéuticos nacionales, internacionales y casas comerciales. No se declaran otros conflictos de interés

Consideraciones éticas

- Protección de personas y animales: los autores declaran que para esta investigación no se han realizado experimentos en seres humanos ni en animales.
- Confidencialidad de los datos: los autores declaran que han seguido los protocolos de su centro de trabajo sobre la publicación de datos de pacientes.
- Derecho a la privacidad y consentimiento informado: los autores declaran que en este artículo no aparecen datos sensibles de pacientes.

REFERENCIAS

1. Greco A, Fusconi M, Gallo A, Turchetta R, Marinelli C, Macri GF, et al. Vogt-Koyanagi-Harada syndrome. *Autoimmun Rev.* 2013;12(11):1033-8. doi: 10.1016/j.autrev.2013.01.004
2. O'Keefe GA, Rao NA. Vogt-Koyanagi-Harada disease. *Surv Ophthalmol.* 2017;62(1):1-25. doi: 10.1016/j.survophthal.2016.05.002
3. Sakata VM, da Silva FT, Hirata CE, de Carvalho JF, Yamamoto JH. Diagnosis and classification of Vogt-Koyanagi-Harada disease. *Autoimmun Rev.* 2014;13(4-5):550-5. doi: 10.1016/j.autrev.2014.01.023
4. Lavezzo MM, Sakata VM, Morita C, Rodriguez EE, Abdallah SF, da Silva FT, et al. Vogt-Koyanagi-Harada disease: review of a rare autoimmune disease targeting antigens of melanocytes. *Orphanet J Rare Dis.* 2016;11:29. doi: 10.1186/s13023-016-0412-4
5. Mota L, Santos A. Síndrome de Vogt-Koyanagi-Harada e o seu acometimento multissistêmico. *Rev. Assoc. Med. Bras.* 2010;56(5):590-95. doi: 10.1590/S0104-42302010000500023
6. Radic B, Vukojevic N, Petelin Gadze Z, Dapic Ivancic B, Barun B. Vogt-Koyanagi-Harada syndrome: importance of early treatment. *Acta Neurol Belg.* 2020;120(5):1217-19. doi: 10.1007/s13760-020-01273-x
7. Noguchi Y, Nishio A, Takase H, Miyanaga M, Takahashi H, Mochizuki M, et al. Audiovestibular findings in patients with Vogt-Koyanagi-Harada disease. *Acta Otolaryngol.* 2014;134(4):339-44. doi: 10.3109/00016489.2013.868604
8. Al Dousary S. Auditory and vestibular manifestations of Vogt-Koyanagi-Harada disease. *J Laryngol Otol.* 2011;125(2):138-41. doi: 10.1017/S0022215110001817
9. Chan EW, Sanjay S, Chang BC. Headache, red eyes, blurred vision and hearing loss. Diagnosis: Vogt-Koyanagi-Harada syndrome. *CMAJ.* 2010;182(11):1205-9. doi: 10.1503/cmaj.082069
10. Standardization of Uveitis Nomenclature (SUN) Working Group. Classification Criteria for Vogt-Koyanagi-Harada Disease. *Am J Ophthalmol.* 2021;228:205-11. doi: 10.1016/j.ajo.2021.03.036
11. Campos WR, Cenachi SPF, Soares MS, Gonçalves PF, Vasconcelos-Santos DV. Vogt-Koyanagi-Harada-like Disease following Yellow Fever Vaccination. *Ocul Immunol Inflamm.* 2021;29(1):124-27. doi: 10.1080/09273948.2019.1661498
12. Pappasavvas I, Herbolt CP Jr. Reactivation of Vogt-Koyanagi-Harada disease under control for more than 6 years, following anti-SARS-CoV-2 vaccination. *J Ophthalmic Inflamm Infect.* 2021;11(1):21. doi: 10.1186/s12348-021-00251-5
13. Ferreira MC, Matos IL, Mondelli MFCG. Audiological findings in the Vogt-Koyanagi-Harada Syndrome. *Codas.* 2020;32(5):e20190183. Portuguese, English. doi: 10.1590/2317-1782/20202019183
14. Rodríguez Rivera V, Garrigues H, Pinazo R. Evolución de la hipoacusia neurosensorial bilateral en el síndrome de Vogt Koyanagi Harada. *Acta Otorrinolaringol Esp.* 2011;62(6):465-68. doi: 10.1016/j.otorri.2010.09.002
15. Pelosi S, Chandrasekhar SS. Intratympanic steroid use for hearing salvage in Vogt-Koyanagi-Harada syndrome. *Ear Nose Throat J.* 2011;90(12):574-7. doi: 10.1177/014556131109001206
16. Shivaram S, Nagappa M, Seshagiri DV, Shanthakumar JS, Panda SS, Anadure R, et al. Vogt-Koyanagi-Harada Syndrome - A Neurologist's Perspective. *Ann Indian Acad Neurol.* 2021;24(3):405-9. doi: 10.4103/aian.AIAN_405_20
17. Lai TY, Chan RP, Chan CK, Lam DS. Effects of the duration of initial oral corticosteroid treatment on the recurrence of inflammation in Vogt-Koyanagi-Harada disease. *Eye (Lond).* 2009;23(3):543-8. doi: 10.1038/eye.2008.89
18. Diallo K, Revuz S, Clavel-Refregiers G, Sené T, Titah C, Gerfaud-Valentin M, et al. Vogt-Koyanagi-Harada disease: a retrospective and multicentric study of 41 patients. *BMC Ophthalmol.* 2020;20(1):395. doi: 10.1186/s12886-020-01656-x
19. AlHelali N, Hajr E, Almuhawes F, Hagr A. Bilateral Cochlear Implantation in Vogt-Koyanagi-Harada Syndrome: A Case Report. *Otol Neurotol.* 2019;40(7):e694-97. doi: 10.1097/MAO.0000000000002262
20. Sydlowski SA, Luffler C, Haberkamp T. Successful cochlear implantation in a case of Vogt-Koyanagi-Harada disease. *Otol Neurotol.* 2014;35(9):1522-4. doi: 10.1097/MAO.0000000000000353
21. Morita S, Nakamaru Y, Obara N, Masuya M, Fukuda S. Characteristics and prognosis of hearing loss associated with Vogt-Koyanagi-Harada disease. *Audiol Neurootol.* 2014;19(1):49-56. doi: 10.1159/000356386
22. Ondrey FG, Moldestad E, Mastroianni MA, Pikus A, Sklare D, Vernon E, et al. Sensorineural hearing loss in Vogt-Koyanagi-Harada syndrome. *Laryngoscope.* 2006;116(10):1873-6. doi: 10.1097/01.mlg.0000234946.31603.fe