



## Acta de Otorrinolaringología & Cirugía de Cabeza y Cuello

www.revista.acorl.org.co



### Reportes de caso

# Tonsilolito gigante: hallazgo inesperado. Reporte de caso

## Giant tonsillolith: unexpected finding. Case report

Samuel Eduardo Cardona-Mejía\*, Alejandro Uribe-Escobar\*\*, Cesar Augusto García-García\*\*\*

\* Odontopediatra, Odontoplus IPS. Medellín, Colombia. ORCID: <https://orcid.org/0000-0003-4635-3429>

\*\* Otorrinolaringólogo, Instituto Colombiano del Dolor (Incodol). Medellín, Colombia. ORCID: <https://orcid.org/0000-0002-8617-5279>

\*\*\* Otorrinolaringólogo, Instituto Colombiano del Dolor (Incodol). Medellín, Colombia. ORCID: <https://orcid.org/0000-0003-4202-7220>

Forma de citar: Cardona-Mejía SE, Uribe-Escobar A, García-García CA Tonsilolito gigante: hallazgo inesperado. Reporte de caso. Acta otorrinolaringol. cir. cabeza cuello. 2023;51(3):228-231.DOI.10.37076/acorl.v51i3.677

### INFORMACIÓN DEL ARTÍCULO

#### Historia del artículo:

Recibido: 01 de junio de 2022

Evaluado: 19 de septiembre 2023

Aceptado: 27 de septiembre 2023

#### Palabras clave (DeCS):

Tonsila palatina, radiografía panorámica.

### RESUMEN

**Introducción:** se presenta el caso de un tonsilolito gigante periamigdalino como hallazgo en una radiografía panorámica de rutina en odontología. **Caso clínico:** se presenta el caso de un paciente masculino de 26 años a quien le realizaron radiografía panorámica de control, en la que se evidenció una gran imagen radiopaca a nivel periamigdalino derecho de aproximadamente 2 cm de diámetro; el paciente fue asintomático al momento de la consulta y al recibir tratamiento quirúrgico se evidenció un tonsilolito gigante que fue retirado en bloque sin complicaciones. **Discusión:** se presentan diagnósticos diferenciales de imágenes radiopacas encontradas en radiografías de cabeza y cuello compatibles con tonsilolitos. **Conclusiones:** se recuerda esta entidad diagnóstica que, aunque rara, se debe tener presente como posible hallazgo en estudios de imagen cabeza y cuello o síntomas a nivel amigdalino.

#### Correspondencia:

Dr. Alejandro Uribe-Escobar

E-mail: [uribealex@gmail.com](mailto:uribealex@gmail.com)

Dirección: Calle 19 A # 44-25, Medellín, Colombia

Teléfono celular: 312 2551448

## ABSTRACT

## Key words (MeSH):

Palatine tonsil, radiography, panoramic.

**Introduction:** We present the case of a giant tonsil stone as a finding in routine panoramic radiography in dentistry. **Clinical case:** we present the case of a 26 years-old male patient who underwent a control panoramic radiography where a large radiopaque image of approximately 2 cm in diameter was evidenced at the right peritonsillar level; the patient was asymptomatic at the time of the consultation, when receiving surgical treatment, a giant tonsillolith was evidenced which was removed en bloc without complications. **Discussion:** differential diagnosis of radiopaque images found in head and neck radiographs compatible with tonsilloliths are presented. **Conclusions:** Although rare, this entity should be kept in mind as a possible finding in head and neck imaging studies or symptoms at tonsillar space.

## Introducción

Los tonsilolitos o cálculos amigdalinos son colecciones calcificadas usualmente pequeñas que se forman en las criptas amigdalinas; están compuestos principalmente por sales cálcicas de tipo hidroxiapatita o apatita de carbonato de calcio, oxalatos y otras sales de magnesio o radicales de amonio que le dan su color blanquecino característico. Pueden ocasionar halitosis, odinofagia y sensación de cuerpo extraño (1). Se estima que este constituye aproximadamente cerca del 0,4 % de las consultas al otorrinolaringólogo en los Estados Unidos (2), entre tanto, se carece de datos concretos en América Latina y en Colombia acerca de este tóxico.

Existen varias teorías sobre cómo se forman estos cálculos, pero la más aceptada es la que sugiere que la presencia de criptas amigdalinas favorece la acumulación de restos alimentarios, los cuales, junto con patógenos y componentes salivares, también favorecen su formación, primordialmente en las amígdalas palatinas, aunque se han descrito en otras localizaciones como en las amígdalas linguales y los adenoides (3). A propósito de un caso: gran tonsilolito en amígdala palatina (4, 5).

En el pasado, los tonsilolitos gigantes fueron considerados una rara entidad (6) y aunque no son comunes la práctica diaria, se encuentran varios reportes en la literatura.

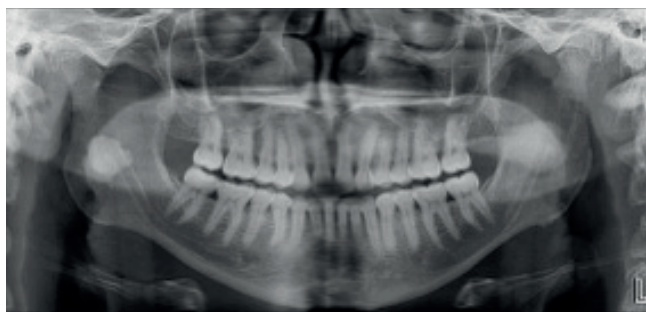
La radiografía panorámica es una ayuda diagnóstica ampliamente utilizada en odontología. Aunque el objetivo

principal de esta imagen es la evaluación de los maxilares y los dientes, la imagen se obtiene con una proyección a través de estructuras a nivel de la cabeza y cuello, por lo que pueden presentarse superposiciones que pueden llevar a confusión en la interpretación (7). Otro aspecto importante de este estudio es la toma en movimiento alrededor de la cabeza que puede generar imágenes dobles o fantasmas; estas últimas pueden corresponder a estructuras que se encuentran fuera del plano focal y aparecer magnificadas o difusas, especialmente cuando se trata de estructuras con alta radiopacidad (7), como sucede con algunas estructuras a nivel de la orofaringe (8).

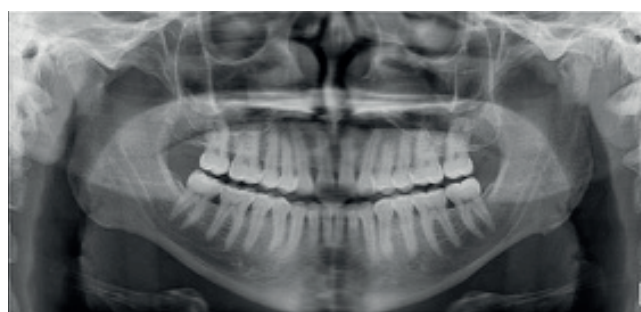
Se presenta el caso de un paciente a quien, a través de un examen radiológico de rutina odontológica, se le detecta una imagen radiopaca grande a nivel de la orofaringe que genera confusión y que resultó ser un tonsilolito gigante.

## Reporte de caso

Un hombre de 26 años, odontólogo de profesión, quien se realizó una radiografía panorámica de rutina por motivos odontológicos para autoevaluación, encuentra una imagen radiopaca similar al esmalte, bien definida al nivel de la rama mandibular derecha sobre el conducto dentario inferior, de aproximadamente 2 cm de diámetro, sin antecedentes de importancia; solo comentó un episodio transitorio de disfagia y percepción de masa pétreo a nivel de la orofaringe sin alteraciones a simple vista (**Figura 1**).



A. Radiografía panorámica inicial (19/11/2020).



B. Radiografía panorámica posquirúrgica (25/11/2020).

Figura 1. Hallazgos radiográficos en panorámica inicial (A) y panorámica de control (B). Imágenes tomadas del paciente.

El paciente acude a consulta de otorrinolaringología, donde no se evidencian alteraciones al examen físico, pero se palpa una masa pétreo a nivel orofaríngeo derecho sobre el pilar anterior en relación con el polo superior de la amígdala palatina. Se intenta la extracción manual por expresión, pero sin éxito, por lo cual se programa para la extracción quirúrgica bajo anestesia local en consultorio. Se logra la extracción de una masa calcificada, de color blanco pardo, de 2 cm de diámetro y única (**Figura 2**).

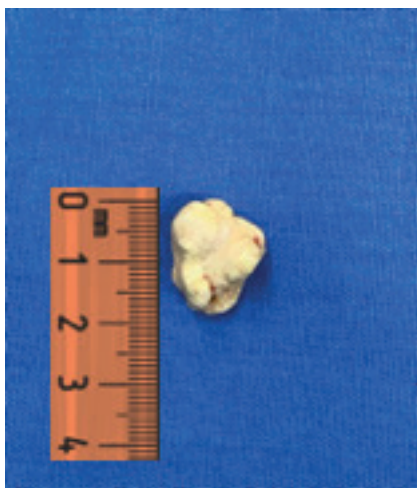

Figura 2. Imagen en la que se evidencia un tonsilolito gigante que mide, en uno de sus diámetros, aproximadamente 19 mm. Imagen tomada del paciente.

La evolución posoperatoria fue adecuada y la cicatrización por segunda intención no tuvo complicaciones (**Figura 3**). Se solicita imagen posoperatoria que demuestra la ausencia de lesiones o residuos (**Figura 1B**).

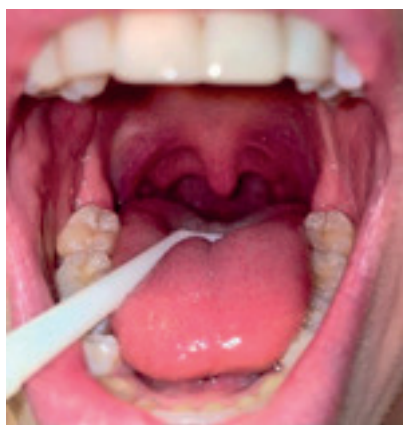

Figura 3. Orofaringe del paciente posterior a la extracción del tonsilolito. Imagen tomada del paciente.

## Discusión

Los tonsilolitos son concreciones o masas calcificadas ubicadas en las criptas amigdalinas, que algunas veces pueden asociarse con signos y síntomas como halitosis, irritación

faríngea, disfagia, entre otros (6-11). Aunque la mayoría de las veces estos signos no aparecen y las lesiones se presenten de manera imperceptible, en algunos casos pueden avanzar hasta neuralgia faríngea o dolor orofacial (11), obstrucción de la vía aérea y desórdenes respiratorios del sueño. Incluso, Navas y colaboradores (12) reportaron un tonsilolito gigante como la causa de disnea, perforación esofágica y mediastinitis.

En este reporte de caso se presentó un hallazgo inusual: un tonsilolito gigante detectado a través de una radiografía panorámica de rutina en odontología. Esta radiografía es utilizada principalmente por odontólogos con el objetivo de evaluar de manera general los dientes y los maxilares. Sin embargo, la proyección de los rayos X atraviesa estructuras adyacentes que se encuentran en el cráneo, el cuello y la cara, las cuales formarán parte de la composición final de la imagen radiográfica (6). Esto último se debe tener en cuenta al momento de ver e interpretar este tipo de radiografías, pues es posible que imágenes que aparezcan a nivel de la rama mandibular tengan una localización real en otras estructuras, por ejemplo, la orofaringe (8).

Takahashi y colaboradores (9), en un estudio con radiografías panorámicas y tomografías computarizadas (TC), encontraron una prevalencia de tonsilolitos linguales en radiografía panorámica y en TC de 1,5 % y 4,8 %, respectivamente. Ergun y Lakadamyali (10) encontraron que los tonsilolitos son el hallazgo más común (32 %) dentro de las lesiones en tejidos blandos encontradas a nivel del cuello. Teniendo en cuenta la gran incidencia de los tonsilolitos y el amplio uso de la radiografía panorámica en odontología, debería descartarse su presencia al evaluar estas imágenes, de tal manera que se conduzca adecuadamente al paciente para su evaluación y abordaje requerido.

## Conclusión

Se han descrito muy pocos casos de tonsilolitos grandes, pero son aún menos frecuentes los tonsilolitos grandes de localización periamigdalina. En este caso se recuerda esta entidad diagnóstica que, aunque rara, se debe tener presente como posible hallazgo en estudios de imagen de cabeza y cuello o síntomas a nivel periamigdalino/orofaríngeo.

## REFERENCIAS

1. Silvestre-Donat FJ, Pla-Mocholi A, Estelles-Ferriol E, Martínez-Mihi V. Giant tonsillolith: report of a case. *Med Oral Patol Oral Cir Bucal*. 2005;10(3):239-42.
2. Smith KL, Hughes R, Myrex P. Tonsillitis and Tonsilloliths: Diagnosis and Management. *Am Fam Physician*. 2023;107(1):35-41.
3. Cogolludo Pérez FJ, Martín del Guayo G, Olalla Tabar A, Poch Broto J. A propósito de un caso: gran tonsilolito en amígdala palatina [Report of a case: large tonsillolith in palatine tonsil]. *Acta Otorrinolaringol Esp*. 2002;53(3):207-10. Spanish. doi: 10.1016/s0001-6519(02)78302-7
4. Revel MP, Bely N, Laccourreye O, Naudo P, Hartl D, Brasnu D.

- Imaging case study of the month Giant Tonsillolith. *Ann Otol Rhinol Laryngol*. 1998;107:262-3.
5. Lee KC, Mandel L. Lingual (Not Palatine) Tonsillolith: Case Report. *J Oral Maxillofac Surg*. 2019;77(8):1650-54. doi: 10.1016/j.joms.2019.03.006
  6. Pruet CW, Duplan DA. Tonsil concretions and tonsilloliths. *Otolaryngol Clin North Am*. 1987;20(2):305-9.
  7. Perschbacher S. Interpretation of panoramic radiographs. *Aust Dent J*. 2012;57 Suppl 1:40-5. doi: 10.1111/j.1834-7819.2011.01655.x
  8. Garay I, Netto HD, Olate S. Soft tissue calcified in mandibular angle area observed by means of panoramic radiography. *Int J Clin Exp Med*. 2014;7(1):51-6.
  9. Takahashi A, Sugawara C, Kudoh K, Yamamura Y, Ohe G, Tamatani T, et al. Lingual tonsillolith: prevalence and imaging characteristics evaluated on 2244 pairs of panoramic radiographs and CT images. *Dentomaxillofac Radiol*. 2018;47(1):20170251. doi: 10.1259/dmfr.20170251
  10. Ergun T, Lakadamyali H. The prevalence and clinical importance of incidental soft-tissue findings in cervical CT scans of trauma population. *Dentomaxillofac Radiol*. 2013;42(10):20130216. doi: 10.1259/dmfr.20130216
  11. Siber S, Hat J, Brakus I, Biočić J, Brajdić D, Zajc I, et al. Tonsillolithiasis and orofacial pain. *Gerodontology*. 2012;29(2):e1157-60. doi: 10.1111/j.1741-2358.2011.00456.x
  12. Navas Cuéllar JA, López Bernal F, Ibáñez Delgado F. Tonsilolito gigante como causa de disnea, perforación esofágica y mediastinitis [Giant tonsillolith causing dyspnea, esophageal perforation, and mediastinitis]. *Emergencias*. 2015;27(4):280.