

# Reporte de caso



## Acta de Otorrinolaringología & Cirugía de Cabeza y Cuello

www.revista.acorl.org.co



### Reportes de caso

# Xantogranuloma juvenil del adulto con presentación única en el conducto auditivo externo, una entidad poco común y una localización infrecuente: reporte de caso

## Juvenile xanthogranuloma in an adult with a single manifestation in the external auditory canal, an uncommon entity and unusual localization: Case report

José Eduardo Guzmán-Durán\*, Nataly Vanegas-Bustamante\*\*, Anggie Tatiana Ariza-Alvis\*\*\*

\* Médico especialista en otorrinolaringología, otología y neurología, Hospital Militar Central; profesor titular, Universidad Militar Nueva Granada; Bogotá, Colombia.

\*\* Residente de Otorrinolaringología, Universidad Militar Nueva Granada; Bogotá, Colombia.

\*\*\* Interna, Hospital Militar Central; Bogotá, Colombia. Facultad de Medicina, Universidad Militar Nueva Granada; Bogotá, Colombia.

Forma de citar: Guzmán-Durán JE, Vanegas-Bustamante N, Ariza-Alvis AT. Xantogranuloma Juvenil del adulto con presentación única en el conducto auditivo externo, una entidad poco común y una localización infrecuente: reporte de caso. Acta otorrinolaringol. cir. cabeza cuello. 2021;49(4): 300-303. DOI.10.37076/acorl.v49i4.543

### INFORMACIÓN DEL ARTÍCULO

#### Historia del artículo:

Recibido: 13 de julio de 2020

Evaluado: 8 de noviembre de 2021

Aceptado: 18 de noviembre de 2021

#### Palabras clave (DeCS):

Xantogranuloma juvenil,  
histiocitosis, adulto.

### RESUMEN

La xantogranulomatosis juvenil es una patología infrecuente que se presenta predominantemente en la primera infancia, ya que los adultos pueden verse afectados con poca frecuencia. La manifestación cutánea se da en la mayoría de los casos como un nódulo rojo-amarillo indurado y solitario, que con frecuencia se presenta a nivel de cabeza y cuello, seguido del tronco, extremidades inferiores y superiores. Aunque infrecuentes, las manifestaciones extracutáneas pueden presentarse con principal compromiso oftalmológico (1). En el artículo se presenta el caso de un hombre de 42 años que consultó por la aparición de una lesión en el conducto auditivo externo derecho, con un aumento progresivo del tamaño asociado con otorrea serohemática intermitente e hipoacusia. El diagnóstico se realizó por medio de hallazgos clínicos, histopatológicos e inmunohistoquímicos. Se realizó escisión total de la lesión; posteriormente, el paciente presentó una evolución adecuada y mejoría de la sintomatología. Se presenta este caso por lo infrecuente de la entidad y por lo inusual de su localización.

#### Correspondencia:

Dra. Anggie Ariza

Email: [anggie-ariza@hotmail.com](mailto:anggie-ariza@hotmail.com)

Dirección: Servicio de Otorrinolaringología, Hospital Militar Central, Transversal 3 A N.º 49-00. Bogotá D. C., Colombia.

Teléfono: 3016050460

## ABSTRACT

## Key words (MeSH):

Xanthogranuloma, Juvenile;  
Histiocytosis; Adult.

Juvenile xanthogranulomatosis, an unusual pathology that occurs predominantly in early childhood, adults can be affected infrequently, the skin manifestation occurs in most cases, as a solitary, indurated red-yellow papule or nodule, with a highest frequency occurs at head and neck level, followed by the trunk and the lower and upper extremities. Extracutaneous manifestations are uncommon, however they can be present with principal ocular level involvement (1). We present the case of a 42-year-old man who consulted due to an appearance of a lesion in the right external auditory canal with a progressive increase in size associated with intermittent otorrhea and hearing loss. The diagnosis was made by clinical, histopathological and immunohistochemical findings. Excision of the entire lesion was performed, after which the patient presented adequate evolution and improvement of symptoms. This case is presented due to the infrequency of the entity and the unusual localization

## Introducción

Los xantogranulomas juveniles son el trastorno más frecuente de las afecciones histiocíticas de la infancia tipo no Langerhans (1, 2). Aproximadamente el 10 % de estos se manifiesta en la edad adulta, lo que se denomina *xantogranulomatosis juvenil de inicio tardío o xantogranuloma del adulto* (3). Se ha considerado como el resultado de una respuesta de los macrófagos a la lesión del tejido, que resulta en una reacción granulomatosa sin aparente estímulo desencadenante. Las manifestaciones clínicas se dan predominantemente a nivel cutáneo, como una pápula o nódulo rojo-amarillo suave solitario que suele progresar a un tumor firme, sólido, de color amarillo-marrón (4). Los sitios comprometidos suelen ser cabeza y cuello, tórax y extremidades; el compromiso en el conducto auditivo externo es infrecuente, con pocos casos reportados en la literatura (5). Puede haber compromiso extracutáneo, aunque es infrecuente; la afectación más común es la ocular y puede presentarse como hifema, glaucoma, cataratas y oclusión vascular; también puede haber compromiso pulmonar, nervioso central, hepático, entre otros (6).

El curso usual del tipo juvenil es la resolución de la lesión de forma espontánea, sin embargo, en el adulto esta involución se da solo en 54 % de los casos (6, 7). Por lo anterior, es importante tener presente la posibilidad de realizar la escisión quirúrgica de la lesión, la cual se recomienda en caso de presentar complicaciones mecánicas o de tipo estético (8). Es importante resaltar que, en general, el pronóstico es favorable; la evolución suele ser benigna y posterior a la resección, y presenta un bajo índice de recidivas de aproximadamente 7 % (7).

## Caso clínico

Paciente masculino de 42 años que acude al servicio de otorrinolaringología por presentar un cuadro clínico de tres meses de evolución consistente en la aparición de una lesión en el conducto auditivo externo del oído derecho, la cual aumentó en tamaño progresivamente; es indolora, con otorrea serohemática intermitente e hipoacusia secundaria. No

existen antecedentes, incluyendo de tipo traumático. En el examen físico se apreciaba en el oído derecho una lesión de aspecto polipoideo pediculada, de aproximadamente 2 cm, con aspecto hemorrágico en el conducto auditivo derecho, la cual obstruía la luz y no permitía la visualización de la membrana timpánica (**Figura 1**).

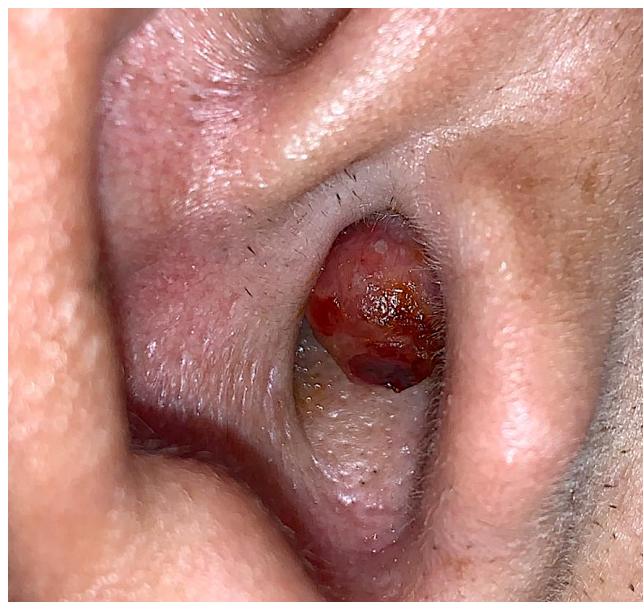

Figura 1. Examen físico del oído derecho. Lesión de aspecto polipoideo pediculada de aproximadamente 2 cm, de aspecto hemorrágico en conducto auditivo externo derecho, que obstruye la luz. Fuente: imágenes obtenidas de los pacientes con fines académicos.

Se realizó una tomografía axial computarizada (TAC) de oídos, en la que se encontró una lesión pediculada circunscrita a nivel de la pared anterior del conducto auditivo externo, con densidad de tejidos blandos, sin extensión a estructuras adyacentes (**Figura 2**). Se realizó la resección de la totalidad de la lesión bajo anestesia local y la curación del oído bilateral bajo visión microscópica. Se envió el espécimen a patología y se inició antibioticoterapia local y sistémica.

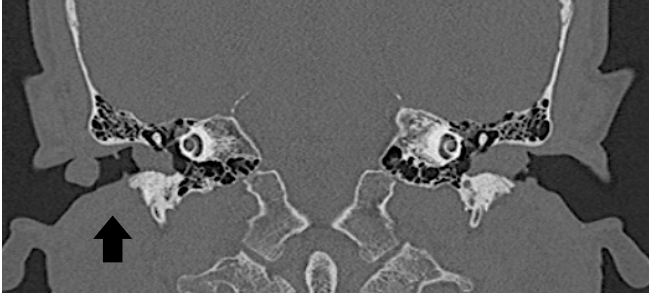


Figura 2. Tomografía axial computarizada de oídos. Se evidencia una lesión pediculada circunscrita en pared anterior del conducto auditivo externo derecho, con densidad de tejidos blandos, sin extensión a estructuras adyacentes y tapón de cerumen bilateral. Fuente imágenes obtenidas de los pacientes con fines académicos.

La visualización histopatológica muestra en el estroma de soporte infiltrados linfohistiocitarios con eosinófilos y células gigantes tipo Touton (Figura 3).

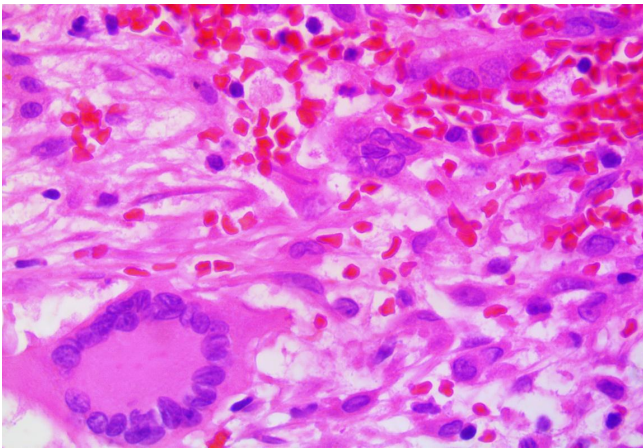


Figura 3. Histopatología de la lesión. Se evidencia en el estroma de soporte moderados infiltrados linfohistiocitarios y células gigantes tipo Touton señaladas en la imagen. Fuente: imágenes obtenidas de los pacientes con fines académicos.

Se analizó por inmunohistoquímica el marcador CD8 positivo en las células de estudio, el marcador para la proteína S100 y el CD1 negativos (Figura 4).

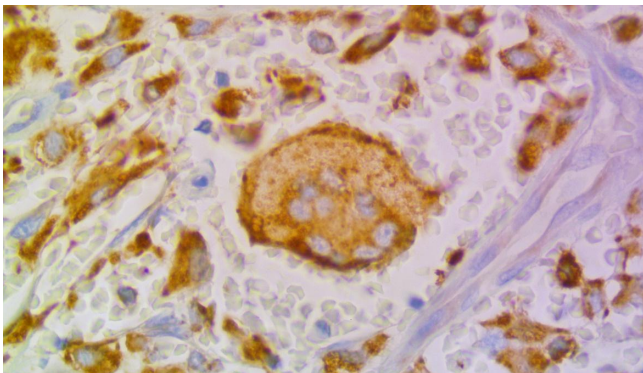


Figura 4. Inmunohistoquímica de la lesión. Se evidencia una célula gigante tipo Touton con respuesta a la marcación inmunohistoquímica de CD68 positiva. Fuente: imágenes obtenidas de los pacientes con fines académicos.

Con lo anterior, se realizó el diagnóstico de xantogranuloma juvenil del adulto, con presentación única en el conducto auditivo externo. Se descartó un compromiso sistémico por medio de una exhaustiva evaluación clínica, además de un compromiso oftálmico, cardiovascular o visceral.

## Discusión

Los trastornos histiocíticos han sido clasificados por la Sociedad Internacional de Histiocitosis en tres clases: la primera es la histiocitosis de células de Langerhans; la segunda de tipo no Langerhans, y en la tercera son histiocitosis malignas (1, 2). En el segundo grupo encontramos diferentes trastornos de los cuales los xantogranulomas juveniles son el tipo más frecuente; el 10 % se manifiesta en la edad adulta y se le denomina *xantogranuloma juvenil de inicio tardío o xantogranuloma del adulto*. Se presenta como un proceso reactivo con respuesta de macrófagos a la lesión del tejido no identificado que resulta en una reacción granulomatosa; algunos postulan que se desencadena por traumatismos, infecciones o procesos linfoproliferativos (6). El diagnóstico se realiza por medio de hallazgos clínicos característicos asociados con la histopatología y la inmunohistoquímica; la manifestación clínica en el adulto se presenta con mayor frecuencia como una lesión solitaria papulonodulosa de color rojo o amarillo, que suele transformarse en un tumor firme, sólido, de color amarillo-marrón. La ubicación más común se da en la cabeza y el cuello (42 %), seguido del tronco (26 %), extremidades inferiores (16 %) y superiores (15 %) (8). El compromiso del conducto auditivo externo es poco frecuente, con pocos casos reportados en la literatura; en estos se ha encontrado una lesión única, circunscrita al conducto externo, sin erosión ósea, con curso benigno y sin complicaciones (3). Las manifestaciones extracutáneas en el xantogranuloma juvenil se presentan hasta en un 4 % con mayor compromiso a nivel ocular, seguido de compromiso pulmonar, nervioso central y hepático (9). En el adulto ha sido menos estudiado, sin embargo, se han reportado casos con compromiso oftalmológico, mamario y nervioso (10). Se ha relacionado el compromiso extracutáneo con la presencia de factores como la forma micronodular cutánea, lesiones menores a 10 mm, lesiones cutáneas múltiples y edad temprana (3).

El papel de la histopatología es fundamental para confirmar el diagnóstico, encontrando un infiltrado denso linfohistiocitario circunscrito en la dermis papilar, que puede ocupar la totalidad de la dermis. En fases tempranas se observa un infiltrado histiocítico monomorfo. En fases tardías, puede observarse infiltrado de células distintivas, como las células espumosas, junto con células gigantes tipo Touton e incluso células reactivas tipo cuerpo extraño (11). La inmunocitoquímica permite complementar y confirmar los hallazgos previos, en donde se encuentra positividad al factor XIIIa, CD68 y CD14; y son negativos los marcadores para la proteína S100 y CD1, descartando la histiocitosis de células de Langerhans y confirmando el hallazgo de un xantogranuloma (6).



El curso del xantogranuloma del adulto suele ser benigno, con pronóstico favorable y la resolución espontánea de la lesión suele presentarse en el 54 % de los casos, en comparación con manifestaciones extracutáneas que no resuelven espontáneamente (7). Se han postulado diferentes estrategias terapéuticas, sin embargo, se ha encontrado que en caso de complicaciones mecánicas o de tipo estético, cuando sea posible, se prefiere la resección quirúrgica, la cual presenta una baja tasa de recurrencia, aproximadamente de 7 % (7). El manejo debe ser multidisciplinario con una valoración y examen exhaustivo para descartar el compromiso extracutáneo, aunque es poco frecuente. El tamizaje por medio de ayudas diagnósticas puede considerarse en caso de hallazgos sugestivos de compromiso orgánico (5).

### Conclusiones

La xantogranulomatosis del adulto es una patología poco frecuente, con hallazgos clínicos que pueden sugerir múltiples diagnósticos diferenciales, por lo cual es importante el apoyo histopatológico e inmunohistoquímico para orientar el diagnóstico. Al realizar este diagnóstico es fundamental tener presente la probabilidad de compromiso extracutáneo predominante a nivel ocular para realizar la valoración del paciente en busca de manifestaciones en diferentes órganos. La lesión puede tener una resolución espontánea, sin embargo, el paciente puede presentar complicaciones. En la localización del conducto auditivo externo, la lesión favorece la acumulación de cerumen facilitando infecciones a repetición e hipoacusia, por lo cual se debe considerar realizar la escisión quirúrgica, ya que la recidiva es poco frecuente y el procedimiento no suele ser complejo.

### Conflicto de intereses

Ninguno declarado por los autores.

### Financiación

Ninguna.

### Agradecimientos

Ninguno.

### Aspectos éticos

Hubo contribución de cada uno de los autores en cada etapa de la realización del artículo; además, se solicitó consentimiento informado del paciente para la publicación de su caso y de las imágenes obtenidas con fines académicos.

### REFERENCIAS

1. Chen C, Sung C, Hsieh M, Wang W, Lin L, Chen Y. An adult juvenile xanthogranuloma in the buccal mucosa. *Journal Of Dental Sciences*. 2015;10(3):334-37. doi: 10.1016/j.jds.2013.02.028
2. Misra S, Gupta K, Gupta R. Solitary adult xanthogranuloma in external auditory canal: Cyto-histopathological correlation of an uncommon entity at an uncommon site. *Diagn Cytopathol*. 2020;48(7):666-69. doi: 10.1002/dc.24430
3. Ranasinghe A, Todd P, Bardsley V. Juvenile xanthogranuloma in an adult male. *Journal of the American Academy of Dermatology*. 2013;68(4):AB53. doi: 10.1016/j.jaad.2012.12.223
4. Samuelov L, Kinori M, Chamlin SL, Wagner A, Kenner-Bell BM, Paller AS, et al. Risk of intraocular and other extracutaneous involvement in patients with cutaneous juvenile xanthogranuloma. *Pediatr Dermatol*. 2018;35(3):329-35. doi: 10.1111/pde.13437
5. Bosio Bonet M, Bonetto V, Valente E, Ruiz Lascano A, Kurpis M. Xantogranuloma juvenil del adulto: Reporte de un caso clínico y revisión de la literatura. *Rev. argent. dermatol*. 2016;97(2):64-73.
6. Li S, Weidenbecher M. Adult onset xanthogranuloma presenting as laryngeal mass. *Am J Otolaryngol*. 2016;37(2):112-5. doi: 10.1016/j.amjoto.2015.10.003
7. Lovato L, Salerni G, Puig S, Carrera C, Palou J, Malvey J. Adult xanthogranuloma mimicking basal cell carcinoma: dermoscopy, reflectance confocal microscopy and pathological correlation. *Dermatology*. 2010;220(1):66-70. doi:10.1159/000264670
8. Tan L, Derrick C. Unusual presentation of adult xanthogranuloma. *Singapore Medical Journal*. 2014;55(2):e25-e27. doi: 10.11622/smedj.2013207
9. Chicas Sett R, Pons Llanas O, Celada Álvarez F, Pacheco Usmayo A, Roldán S, Collado E, et al. A case report of recurrent adult-onset xanthogranuloma: is the radiotherapy a treatment option? *Int Cancer Conf J*. 2015;5(2):77-81. doi: 10.1007/s13691-015-0232-8
10. Chisolm S, Schulman J, Fox L. Adult Xanthogranuloma, Reticulohistiocytosis, and Rosai-Dorfman Disease. *Dermatologic Clinics*. 2015;33(3):465-73. doi: 10.1016/j.det.2015.03.011
11. Ederle A, Kim KH, Gardner JM. Eruptive xanthogranuloma in a healthy adult male. *J Cutan Pathol*. 2017;44(4):385-87. doi:10.1111/cup.12877