



Laringocele mixto manifestado como una tumoración cervical

Mixed laryngocele evidenced as a lump in the neck

E. Sánchez-Legaza, R. Lorenzo Núñez, Jr. Ruiz-Fito, W. Elhendi, A. Sanmartín Anaya, A. Ruiz Mondéjar*

RESUMEN

El laringocele es una dilatación llena de aire del sáculo del ventrículo laríngeo originado por un aumento anormal del tamaño del sáculo. La mayoría son asintomáticos y unilaterales, resultando ser hallazgos casuales descubiertos en exploraciones realizadas por otra causa. En la última década ha adquirido una mayor importancia debido: al incremento de su diagnóstico por el uso de TAC, y su asociación con el cáncer de laringe; obligando a descartar una patología tumoral subyacente ante todo laringocele. A pesar de ser una patología laríngea infrecuente y benigna, puede llegar a ser potencialmente letal por el distress ocasionado.

Palabras clave: laringocele, masa laríngea, divertículo.

ABSTRACT

A laryngocele is an air-filled dilatation of the saccule of the laryngeal ventricle originated by an abnormal increase in size of the saccule. Most of them are asymptomatic and unilateral incidental findings found in explorations performed for other reasons. It has become fairly relevant in the last

* Centro de trabajo
Servicio de ORL del Hospital de Punta Europa, Cádiz.

Correspondencia:

Elena Sánchez Legaza
C / Obispo Hurtado 25, 2º B
18004 Granada
manpro1910@hotmail.com

Recibido: X/27/2009

Aceptado: I/15/2010

decade due to the increased diagnosis by the use of CT scan and its relationship with laryngeal cancer (well recognised by most authors). This has made it necessary to exclude an underlying neoplastic cause for any laryngocele. In spite of being an infrequent and benign disease it can be potentially lethal due to the associated disturbances.

Key words: laryngocele, laryngeal mass, diverticulum

INTRODUCCIÓN

El laringocele es una malformación laríngea infrecuente (5%), con una predisposición congénita, relacionada con el desarrollo embriológico del sáculo, constituyendo la presencia de un sáculo dilatado el factor patogénico más importante.

A pesar de su benignidad, es una causa potencial de distress respiratorio, poniendo en peligro la vida del paciente, evitándose con un diagnóstico y tratamiento precoz.

La disfonía es la clínica fundamental, aunque dependiendo del tamaño puede aparecer disnea, disfonía, tos, dolor o sensación de cuerpo extraño. Se asocia al cáncer laríngeo en mayor proporción que en la población normal, obligando a descartar una patología tumoral subyacente ante todo laringocele. Su tratamiento de elección es quirúrgico, variando la técnica en función del tipo de laringocele.

A propósito del caso que se presenta, centramos la discusión en los aspectos clínicos expresados en la literatura revisada, así como los posibles diagnósticos diferenciales que hay que tener en cuenta en esta entidad.

CASO CLÍNICO

Paciente varón de 30 años que acude por una tumefacción laterocervical derecha desde hace varios meses, y últimamente al hacer esfuerzos se hincha. No presenta antecedentes de interés, ni desempeña ninguna profesión que favorezca el aumento de la presión endolaríngea.

En la laringoscopia, se aprecia una masa con una mucosa de aspecto normal en el repliegue ariteno-epiglótico derecho, palpándose una tumefacción blanda laterocervical derecha de 4 cm de diámetro, que aumenta con la maniobra de Valsalva. En la TAC se observa una gran imagen quística aérea, bien delimitada que ocupa el espacio paralaríngeo derecho desde el asta mayor del hioides y el borde superior

del tiroides hasta el tejido celular subcutáneo, deformando la vía aérea (Figura 1). Se interviene de cervicotomía externa derecha sin complicaciones. Actualmente, está asintomático sin recidiva.

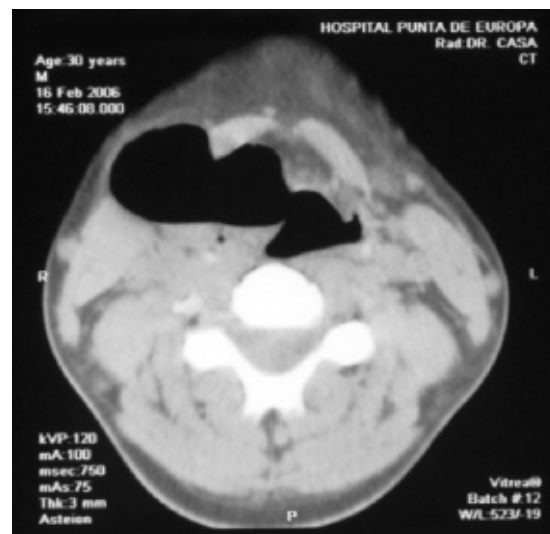

Figura 1.

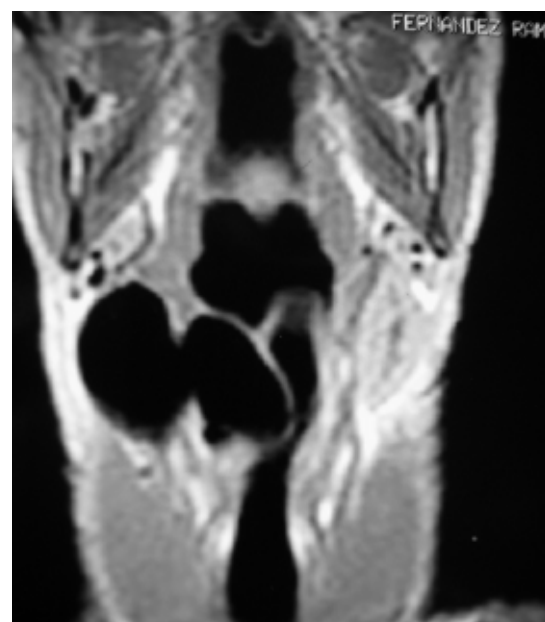


Figura 2.

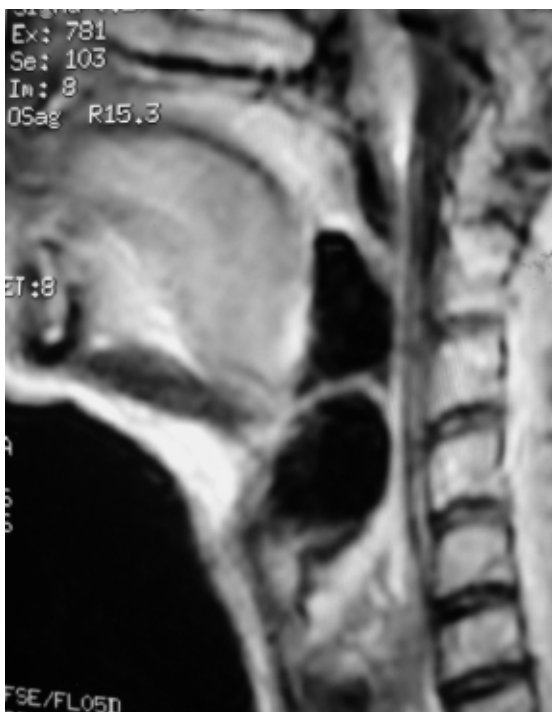

Figura 3.

Figuras 1, 2 y 3: En la TAC se observa una gran imagen quística aérea que ocupa el espacio paralaríngeo derecho que sale entre el asta mayor del hioides y el borde superior del tiroides, hasta el tejido celular subcutáneo.

DISCUSIÓN

Es una dilatación llena de aire del apéndice del ventrículo laríngeo, siendo un hallazgo normal en el ser humano, que va disminuyendo de tamaño con la edad. Fue descrito por primera vez por Larrey (1829) en los mucicines que recitaban el Corán; sin embargo, el primero en categorizarlo en “laringocele ventricularis” fue Virchow (1867), definiéndolo como una dilatación sacciforme del apéndice ventricular laríngeo de contenido aéreo, que comunica con la luz laríngea, recubierto de mucosa de tipo respiratorio; estableciendo como criterio de diagnóstico que el sáculo ventricular superara el límite superior del ala del cartílago tiroides (1). Cuando el sáculo está distendido por moco, secundario a obstrucción del cuello sacular, constituye el *laringomucocele*, y cuando el contenido mucoso se sobreinfecta se denomina *laringopiocele*.

Se clasifican en función de su localización y en relación con la laringe:

- Internos: queda confinado al interior laríngeo, sin comunicación con el exterior, extendiéndose dentro de la región paraglótica de banda ventricular y repliegue aritenopiglótico.

- Externos: penetran en la laringe a través del hiato de la membrana tirohioidea, convirtiéndose en extralaríngeo, ocupando así el triángulo anterior del cuello.
- Mixtos: cuando existe una dilatación de ambos componentes, endolaríngeo y exolaríngeo, adquiriendo una morfología en forma de reloj de arena.

Los más frecuentes son los mixtos (50 - 70%), seguidos por internos (30 - 40%) y los externos. Gil Turner y col. consideran un cuarto tipo, Pseudomixto de Zange o Pseudocombinado: laringocele interno que protuye en la membrana tiroidea sin perforarla (2).

Los criterios que definen los laringoceles son poco precisos, impidiendo establecer con exactitud su incidencia en la población, estimándose en 1 por 2 500 000 habitante y año. Hollinger, De Santo y col., para evitar la imprecisión de su diagnóstico, establecen un criterio diagnóstico: sáculo ventricular agrandado, palpación de una tumoración laterocervical, obturación de una tumoración laríngea y sáculo lleno de aire en el estudio radiológico laríngeo (3).

En su etiopatogenia, se han involucrado distintas teorías:

- Teoría congénita: falta involución del sáculo ventricular laríngeo.
- Teoría adquirida: su aparición se explica por tres tipos de factores: primarios o predisponentes (existencia de un sáculo ventricular anormalmente grande), secundarios (traumatismos, inflamaciones, pólipos, neoplasias, lesiones cicatriciales, posradioterapia o poscirugía; explicable por un mecanismo valvular que permite la entrada, pero no la salida de aire dentro del sáculo, provocando un incremento progresivo de su tamaño), y factores desencadenantes o determinantes (determinarían, sin ninguna lesión orgánica laríngea, un incremento de la presión endolaríngea, que actuaría en zonas predisuestas congénitamente o debilitadas por factores secundarios); explicando su asociación a determinadas aficiones (mucicines del Corán por Larrey, músicos de viento por Stephani y Tarab), profesiones de riesgo (sopladores de vidrio y cantantes, levantadores de pesas), asma bronquial y EPOC (4).

Shild *et al.* comentan que existen determinadas patologías laríngeas orgánicas determinantes como son la amiloidosis, carcinoma epidermoide, papiloma, leucoplasia, pólipos vocales, tuberculosis, esclerosis, adenofoma y tumor de células granulares. Thompson *et al.* describió la asociación concomitante de la amiloidosis con el carcinoma epidermoide y carcinoma medular de tiroides (5).

Son más frecuentes en varones (relación 7:1), en la 5ª a 7ª década de la vida (probablemente relacionada con la laxitud de los tejidos laríngeos), y casi el 90% se dan en Caucasianos. Cuando aparecen en niños suelen ser congénitos. Los unilaterales son más frecuentes (80%), con igual incidencia entre el lado derecho e izquierdo y preferentemente mixtos (50%) (6). Los adquiridos se dan preferentemente en ocupaciones que conllevan un aumento de la presión endolaríngea.

La mayoría son asintomáticos y unilaterales, resultando ser hallazgos casuales descubiertos en radiografías de cuello o exámenes laríngeos realizados por otra causa. Cuando dan clínica, ésta depende del tamaño y del tipo de laringocele: así los internos presentan disfonía, disnea, disfagia, tos, sensación de cuerpo extraño, mientras que los externos se presentan como una masa cervical blanda y reducible, que crece con la maniobra de Valsalva, y su compresión puede producir el signo de Bryce (sonido de gorgeo). En los niños produce obstrucción aérea, dificultad en la alimentación y llanto débil. Si disnea, fiebre séptica y tumefacción dolorosa del triángulo antero-lateral del cuello sospechar laringopiocele.

En la última década ha adquirido una mayor importancia debido: al incremento de su diagnóstico por el uso de TAC y su asociación con el cáncer de laringe; así Marshik, en 1926, fue el primero en describirla. La incidencia de laringoceles asintomáticos en pacientes portadores de cáncer de laringe oscila entre 16 y 29%; mientras que solamente el 4% de los laringoceles en laringes sin patología previa, presentan un cáncer laríngeo incidental, lo que justifica realizar una exploración exhaustiva de la laringe ante todo laringocele para descartar tumoración laríngea (7, 8).

Sus complicaciones son: laringomucocele (28%, por obstrucción del cuello del sáculo), laringopiocele (6 - 17%, por sobreinfección por *S. Hemolítico*, *Pseudomonas* y *E. Coli* que puede desencadenar una insuficiencia respiratoria que obligue a maniobras de emergencia como traqueotomía) y enfisema subcutáneo (por rotura del laringocele en las partes blandas de laringoceles mixtos) (9).

El diagnóstico se realiza fácilmente, mediante la fibrolaringoscopia, apareciendo los internos y mixtos como una masa submucosa en la banda ventricular y un relieve aritenopiglótico, agrandándose estas estructuras cuando se realiza la maniobra de valsalva. La radiografía convencional de tejido blando en cuello es un procedimiento muy útil y sencillo, pero con la TAC se confirma el diagnóstico.

Debe de hacerse diagnóstico diferencial con la adenopatía metastásica, lipoma, paraganglioma, divertículos faringoesofágicos, quistes saculares y enfisema traumático.

Su tratamiento es quirúrgico, aunque para los laringoceles pequeños y asintomáticos basta con vigilancia y control periódico, tras descartar la existencia de una neoplasia. La técnica quirúrgica utilizada varía en función del tipo de laringocele: así en los internos se realiza una laringofisura con láser CO2; mientras que en los externos y mixtos se hace una cirugía abierta, a través de una cervicotomía lateral transversa o tirotomía extramucosa. Szwarc y Kashima en 1997 describieron la primera escisión con láser CO2 de un laringocele mixto (10).

Los objetivos del tratamiento serían:

1. Valorar la extensión y naturaleza de la lesión.
2. Quitar la lesión para prevenir complicaciones como su infección y el distrés respiratorio.
3. Verificar su diagnóstico, mediante anatomía patológica, y lo más importante excluir cáncer laríngeo, requiriendo un seguimiento posterior.

BIBLIOGRAFÍA

1. Canalis RF, Maxwell DS, Hemenway W. Laryngocele; an updated review: *J Otolaryngol.* 1977; 6: 191-199.
2. Cassano L, Lombardo P, Marchese R, Pastore A. Laryngopyocele: three new clinical cases and review of literatura. *Eur Arch Otorhinolaryngol.* 2000; 257: 507-511.
3. Idígora A, Morillo A, Maristany M, Larrosa F. *Piolaringocele*. Presentación de un caso y revisión de la literatura. *Acta Otorrinolaring Esp.* 1997; 48 (1): 73-77.
4. Alvi A, Weissman J, Myssiorek D, Narula S. Computed tomographic and magnetic resonance imaging characteristics of laryngocele and its variants. *American Journal of Otolaryngology.* 1998; 19 (4): 251-256.
5. Cankaya H, Egeli E, Ünal Ö, Kiris M. Laryngeal amyloidosis. A rare cause of laryngocele. *J Clin Imaging.* 2002; 26: 86-88.
6. Celin SE, Johnson J, Curtin H, Barnes L. The association of laryngoceles with squamous cell carcinoma of the larynx. *Laryngoscope.* 1991; 101 (5): 526-536.
7. Harney M, Patil N, Walsh R, Brennan P, Walsh M. Radiology in Focus: Laryngocele and squamous cell carcinoma of the larynx. *J Laryngol Otol.* 2001; 115: 590-592.
8. Gallivan H, Gallivan G. Bilateral mixed laryngoceles: simultaneous stroboscoped laryngoscopy and external video examination. *Journal of Voice.* 2002; 16 (2): 258-266.
9. Defatta R, Verret J, Sinard R. Imaging case study of the month combined laryngocele. *Ann Otol Rhinol Laryngol.* 2004; 113 (7): 594-596.
10. Akbas Y, Ünal M, Selim Y. Asymptomatic bilateral mixed - type laryngocele and laryngeal carcinoma. *Eur Arch Otorhinolaryngol.* 2004; 261: 307-309.