



Acta de Otorrinolaringología & Cirugía de Cabeza y Cuello

www.revista.acorl.org.co



Investigación científica y artículos originales

Coloraciones histológicas vs. Microscopia electrónica de transmisión para detección de biopelículas en pacientes con rinosinusitis crónica en el Hospital Universitario de La Samaritana, en el año 2011

Histological stainings versus Electronic Microscopy Biofilms transmission for detecting biofilms in patients with chronic rhinosinusitis in the Samaritana's Hospital. 2011

Camilo Andrés Reyes Gelves*, Omar A. Gutiérrez Guauque**, Rafael Enrique Andrade***, Dimas Contreras Villa****

* Residente de otorrinolaringología, Hospital Universitario de La Samaritana, Universidad del Rosario.

** Otorrinolaringólogo Instructor, Universidad del Rosario.

*** Patólogo, Fundación Santa Fe de Bogotá.

**** Patólogo, Universidad Nacional de Colombia.

INFORMACIÓN DEL ARTÍCULO

Historia del artículo:

Recibido: Enero 26 de 2012

Revisado: Marzo 1 de 2012

Aceptado: Marzo 18 de 2012

Palabras clave:

biopelículas, sinusitis crónica, técnicas histológicas, microscopia electrónica.

RESUMEN

Objetivo: Determinar la concordancia entre Microscopia de Luz vs. Microscopia Electrónica de Transmisión, para la detección de biopelículas en pacientes con rinosinusitis crónica.

Diseño: Estudio de concordancia.

Materiales y métodos: Analizamos 34 muestras de pacientes llevados a cirugía endoscópica funcional por rinosinusitis crónica. Fueron procesadas para valoración mediante microscopia de luz usando hematoxilina-eosina, gram, ácido peryódico de Schiff, Giemsa y Microscopia Electrónica de Transmisión (MET).

Resultados: No se identificaron biopelículas en ninguna de las muestras analizadas bajo MET; estos resultados concuerdan con los obtenidos con las coloraciones histológicas hematoxilina-eosina (H-E), Gram, Giemsa y ácido peryódico de Schiff (PAS), y muestran una concordancia absoluta con el test de Kappa para resultados negativos del 100%.

Correspondencia:

Carrera 16 A No. 82-46, consultorio 702, Bogotá, Colombia

Ogutierrez71@yahoo.com

Conclusión: Existe una alta concordancia en los hallazgos observados entre la MET y la microscopia de luz para los resultados negativos.

ABSTRACT

Keywords:

Biofilms, Chronic Sinusitis, Histological Techniques, Electron Microscopy.

Objectives: Determine the concordance between light microscopy vs. Transmission Electron Microscopy for the detection of biofilms in patients with Chronic Rhinosinusitis.

Design:

Materials and Methods: We analyzed 34 samples of patients who underwent Functional Endoscopic Surgery for Chronic Rhinosinusitis. These were processed for evaluation by light microscopy using Hematoxylin-Eosin, Gram, periodic acid-Schiff, Giemsa and Transmission Electron Microscopy (TEM).

Results: Biofilm was not identified in any of the samples analyzed under transmission electron microscopy (TEM), these results are consistent with the results obtained with hematoxylin-eosin histological staining (HE), Gram, Giemsa and periodic acid-Schiff (PAS), showing an absolute concordance with Kappa test of 100% for negative results.

Conclusion: There is a high correlation between the findings observed between the TEM and light microscopy for the negative results.

Introducción

Las biopelículas son una comunidad organizada de bacterias adheridas a la superficie mucosa o a un cuerpo extraño, situado en una extensa sustancia extracelular polimérica (glicocalix). La formación de biopelículas favorece la resistencia bacteriana de los mecanismos de defensa del huésped, ya que la agregación bacteriana dentro la matriz de los exopolisacáridos origina estructuras que son demasiado voluminosas para sufrir fagocitosis y reduce la vulnerabilidad bacteriana ante el sistema inmune humoral. Esta matriz protege contra los mecanismos de defensa del organismo, algunos antibióticos y la radiación ultravioleta, entre otros (1, 2). La rinosinusitis crónica se caracteriza por la supuración persistente de los senos paranasales, que dura más allá de la fase aguda de infección. Un reporte reciente del Centro de Control y Prevención de Enfermedades (CDC) ha estimado que el 65% de todas las enfermedades infecciosas están relacionadas con las biopelículas (3). En el pasado se ha descrito el papel que estas desempeñan en la cronicidad del proceso inflamatorio de la mucosa de los senos paranasales (1, 2, 4-11). Estas biopelículas contribuyen significativamente a la inflamación crónica y perpetuación del proceso infeccioso que es característico de esta enfermedad (1, 2, 12).

Al mismo tiempo, estudios retrospectivos han demostrado que las biopelículas existen en el postoperatorio de pacientes con rinosinusitis crónica (5-7, 12). Este mecanismo puede permitirles persistir a los patógenos de manera indefinida en

la mucosa de los senos paranasales, y de esta manera fundar un proceso infeccioso e inflamatorio crónico, a pesar de un tratamiento antibiótico adecuado. La rinosinusitis crónica se ha considerado como una de las condiciones médicas crónicas más comunes, y se estima que afecta entre un 14 a un 16% de la población en Norteamérica (1).

Los métodos diagnósticos establecidos en la literatura, para la detección y el estudio de las biopelículas, hacen referencia principalmente a la Microscopia Electrónica de Barrido (MEB), la Microscopia Electrónica de Transmisión (MET), la Microscopia Confocal de Barrido Láser (Confocal Scanning Electron Microscopy) y a métodos de inmunohistoquímica, como la hibridación fluorescente in situ (FISH) (1-3, 8, 13). Sin embargo, estos métodos tienen un alto costo y no son fácilmente accesibles para la mayoría de hospitales del país.

En la literatura se ha venido estudiando, desde hace cinco años, la detección de las biopelículas, mediante las coloraciones con hematoxilina-eosina (3, 12), Gram (14) y con Giemsa y ácido peryódico de Schiff (PAS) (15), en comparación con la microscopia electrónica y microscopia confocal de barrido láser. Sin embargo, no se ha comparado la efectividad de estas coloraciones histológicas entre sí, no se ha establecido con certeza la capacidad de las mismas para la detección de biopelículas, ni se han aplicado estas o ningún otro método diagnóstico para detectar biopelículas en pacientes con rinosinusitis crónica en nuestro país. Por ello, proponemos un estudio de concordancia para evaluar dichas coloraciones.

Objetivo

Determinar la concordancia entre los resultados obtenidos con las coloraciones hematoxilina-eosina, Gram, Giemsa y ácido peryódico de Schiff vs. la microscopia electrónica de transmisión, para la detección de biopelículas en pacientes con rinosinusitis crónica en el Hospital Universitario de La Samaritana en el año 2011.

Materiales y métodos

Muestras obtenidas de 21 pacientes adultos, que fueron llevados a cirugía endoscópica funcional por cuadro de rinosinusitis crónica persistente, que no respondieron a tratamiento antibiótico convencional. En la tabla 1 se presentan las características sociodemográficas del grupo de estudio.

Sujeto No.	No. de muestras	Edad	Sexo	Poliposis nasal asociada
1	2	18	M	No
2	3	31	F	No
3	2	65	F	Sí
4	2	60	F	No
5	2	44	M	Sí
6	2	70	M	Sí
7	2	53	M	Sí
8	2	37	M	Sí
9	2	27	F	Sí
10	2	43	F	Sí
11	1	34	F	No
12	1	26	M	Sí
13	1	55	F	Sí
14	1	23	F	Sí
15	1	58	F	No
16	1	34	M	No
17	1	18	M	No
18	1	19	F	Sí
19	2	38	F	No
20	2	35	M	No
21	1	20	M	No

Las muestras tomadas se dividieron en dos, una para MET y la otra para la microscopia de luz.

Procesamiento para microscopia de luz

La mucosa del seno maxilar fue tomada con pinza de etmoides e introducida inmediatamente en formol bufferado al 10% (fijador), deshidratación con alcohol, inclusión en parafina, cuatro cortes con micrótopo a 3 micras, tinción de cada uno de los cortes con H-E, Gram, Giemsa y PAS. Visualización de la muestra 1 con microscopia óptica de luz marca Olympus® a aumento de 10 a 100x y las fueron capturadas con fotografía digital con cámara Sony® Cybershot.

Procesamiento para microscopia electrónica de transmisión

La mucosa del seno maxilar fue tomada con pinza de etmoides e introducida inmediatamente en glutaraldeído al 2,5% en vial plástico de 1,5 mm, con 10 veces el volumen que ocupa la muestra y refrigeración a 4 °C por cuatro horas, postfijación con tetróxido de osmio al 1% durante dos horas y protegido de la luz, deshidratación con alcohol al 50, 70, 90 y 100%, inclusión en resina pura fresca. Polimerización del molde en el horno, previamente calentado, a 70 °C, de 16 a 24 horas, cortes semifinos a 1 micra con ultramicrótopo manual marca Sorval®, tinción con azul de toluidina. Corte ultrafino de 100-200 nanómetros de grosor, se montaron en rejillas de cobre y se contrastaron con acetato de uranilo y citrato de plomo. Visualización de la muestra con microscopia óptica de alta resolución, corte semifino de material incluido en plástico (1 micra de grosor aproximadamente), de 10-100x. Visualización de la muestra con microscopio electrónico de transmisión marca Hitachi HU-12®, con aumento de 1.000 hasta 100.000x. Las imágenes fueron fotografiadas en papel y escaneadas para convertirlas en archivos JPEG.

Análisis de las placas

Dos patólogos analizaron las imágenes en forma independiente, en dos tiempos diferentes, y de manera ciega a los datos clínicos del paciente, teniendo en cuenta los criterios previamente reportados en la literatura (16) para diagnosticar biopelícula.

El protocolo de este trabajo fue evaluado y aprobado por el comité de investigación y el técnico-científico del Hospital Universitario de La Samaritana y el comité de científico de la Fundación Santa Fe de Bogotá, y se ajustó por completo a los parámetros de la declaración de Helsinki y de la Resolución n.º 008430 de 1993 del Ministerio de Salud, que regula en Colombia este tipo de investigaciones.

Resultados

De las 34 muestras analizadas, 32 no mostraron evidencia de biopelículas, de acuerdo con los criterios previamente mencionados. Se obtuvo un resultado como probable

para biopelícula, tanto para la microscopía electrónica de transmisión como para la coloración hematoxilina-eosina. Esta muestra fue considerada como presencia de biopelícula.

Microscopía de luz

Los exámenes histopatológicos muestran películas nítidamente visibles con las coloraciones de hematoxilina-eosina. La coloración más importante para el examen de las películas de moco y la determinación de si eran o no biopelículas fue la hematoxilina-eosina (figura 1).

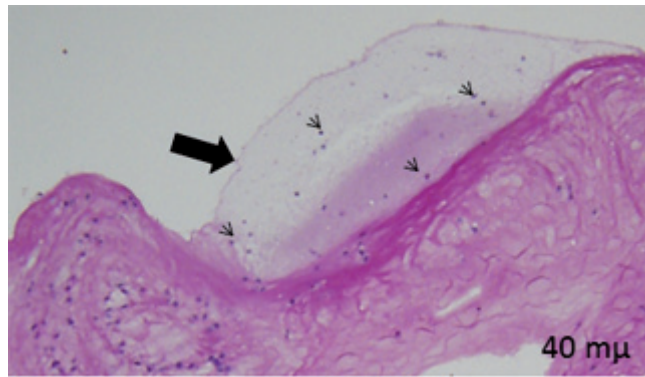


Figura 1. Tinción con hematoxilina-eosina de uno de nuestros pacientes. Se observa una gran película de moco (flecha negra), con algunas bacterias (cabezas de flecha) aisladas dentro de esta película de moco.

En un caso se observó la presencia de una biopelícula mediante la tinción con hematoxilina-eosina. Esto no se vio con las coloraciones Gram, Giemsa y ácido peryódico de Schiff (figuras 2 y 3).

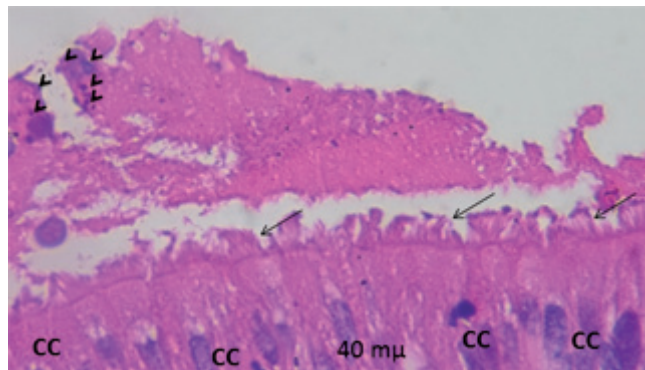


Figura 2. Tinción con H-E de uno de nuestros pacientes, donde se evidencian las células ciliadas (CC), con sus cilios conservados (flechas). Sobre ellas una película de moco con abundantes bacterias acumuladas (cabezas de flecha).

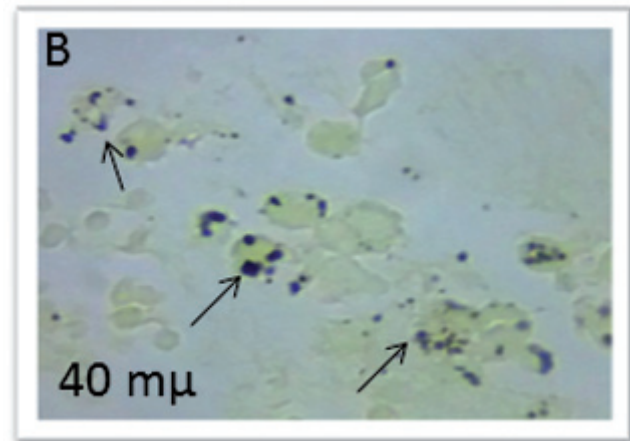
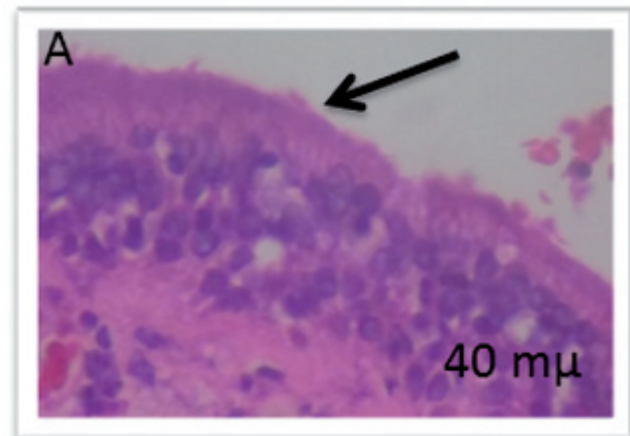


Figura 3.A. Tinción Giemsa. Se observa el epitelio respiratorio con sus cilios libres de biopelícula (flecha negra). **B.** Tinción Gram. Se ven múltiples grupos bacterianos de manera aislada. No se observan conglomerados bacterianos.

La coloración de Gram es muy específica para bacterias, y es imposible determinar las características del tejido, las cuales se aprecian mejor con hematoxilina-eosina. Se observaron en algunos pacientes una gran cantidad de bacterias dentro del epitelio, como se presenta en la figura 3B.

Con las coloraciones PAS y Giemsa se aprecia la disposición en lámina de películas de moco; esto se debe a que los aminoglicanos, proteoglicanos y glicoproteínas al hidratarse forman abundantes grupos polares (OH), que se repelen entre sí y tienden a desplazarse lateralmente, tratando de evitar enfrentarse a los otros grupos polares de descarga electrostática similar (figura 4).




Figura 4. Tinción PAS de uno de nuestros pacientes a 100x, donde se evidencia la capa de moco y la disposición en lámina de la misma (flechas negras).

Microscopia electrónica de transmisión (MET)

Se presentó un caso como sospechoso para biopelícula, caracterizado por la presencia de epitelio completo con células ciliadas y una abundante capa de moco con células inflamatorias y bacterias (figura 5).

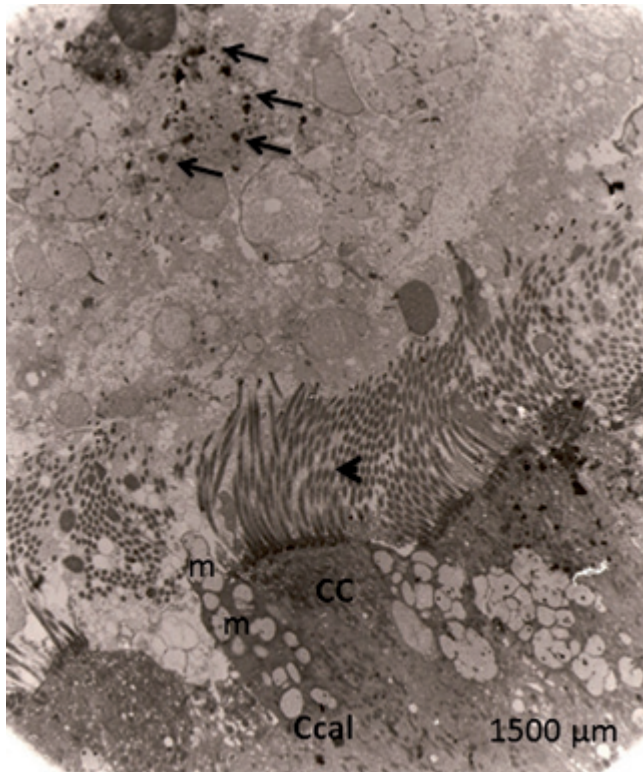


Figura 5. MET a 1.500 µm de uno de nuestros pacientes, donde se observan las células ciliadas (CC) con sus cilios intactos (cabeza de flecha). También se aprecia una célula caliciforme (Ccal) con la presencia de mucina (m). Sobre los cilios se observa una gran capa de moco con algunas bacterias (flechas) que no forman capas.

Catorce pacientes tenían epitelio íntegro, sin signos de aparente descamación, y 19 presentaban integridad de los cilios. En los siete pacientes en los cuales no se evidenció epitelio, se encontró corion desnudo, abundante capa de moco,

células descamadas, sin detectar bacterias conglomeradas en una capa de moco (figura 6).

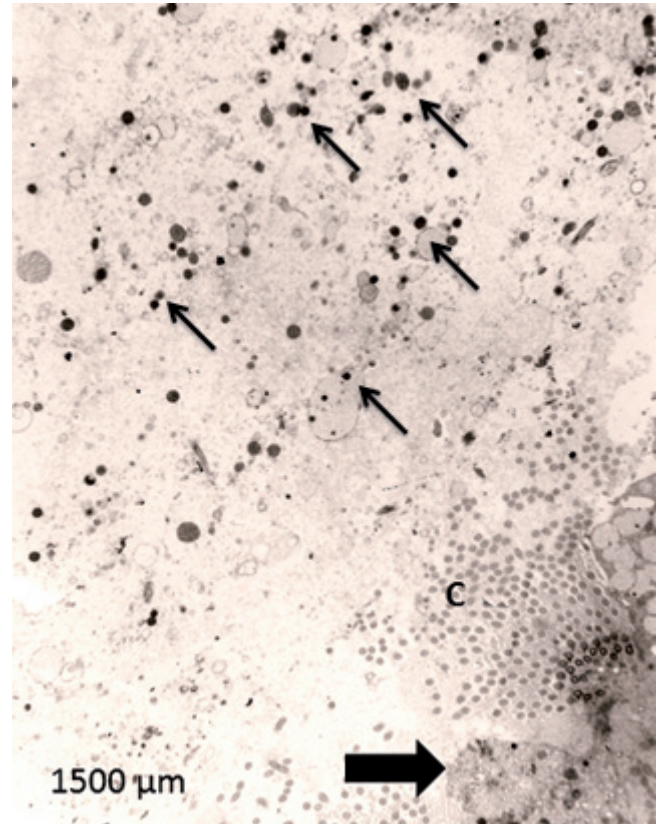


Figura 6. MET a 1.500 µm de uno de nuestros pacientes, donde se evidencia discontinuidad del epitelio (flecha negra grande), conservando algunos cilios (C). Se observan abundantes bacterias (flechas negras delgadas) dispersas en una gran capa de moco.

En las muestras analizadas, tanto con microscopia de luz como con MET, se evidenció importante reacción inflamatoria, caracterizada por la presencia de células plasmáticas, neutrófilos y eosinófilos.

No se identificó biopelícula en ninguna de las muestras analizadas bajo MET; estos resultados son concordantes con los obtenidos con las coloraciones histológicas hematoxilina-eosina (H-E), Gram, Giemsa y ácido peryódico de Schiff (PAS) (tabla 2), que muestran una concordancia absoluta para resultados negativos del 100%.

Tabla 2. Muestra la concordancia observada para resultado negativo entre las diferentes pruebas diagnósticas

	Casos					
	Válidos		Perdidos		Total	
	n.º	%	n.º	%	n.º	%
H-Eext * METext	34	100,0	0	,0	34	100,0
Gramext * METext	34	100,0	0	,0	34	100,0
Giemsaext * METext 34	34	100,0	0	,0	34	100,0
PASext * METext	34	100,0	0	,0	34	100,0

Hematoxilina-eosina (H-E) y microscopia electrónica de transmisión (MET)

En los resultados entre la MET y la coloración H-E se encontró una concordancia observada del 100% para los casos negativos. Se presentó un caso probable para biopelícula entre la MET y la H-E, el cual se manejó como presencia de biopelícula para la MET y la H-E, que muestra una concordancia significativa ($Kappa = 1, p < 0,001$) (tabla 3).

Tabla 3. Concordancia entre MET y H-E de pacientes con rinosinusitis crónica en el Hospital Universitario de La Samaritana, en el 2011.

		MET		Total
		+	-	
H-E	+ Recuento	2	0	2
	% de H-E	100,0%	,0%	100,0%
	% de MET	100,0%	,0%	5,9%
	Recuento	0	32	32
	% de H-E	,0%	100,0%	100,0%
	% de MET	,0%	100,0%	94,1%
Total	Recuento	2	32	34
	% de H-E	5,9%	94,1%	100,0%
	% de MET	100,0%	100,0%	100,0%

La concordancia observada de los resultados entre la MET y la coloración H-E fue del 100% para los casos negativos. La concordancia observada de los resultados entre la MET y las coloraciones Gram, Giemsa y PAS fue del 94,1% para los casos negativos. Estos resultados fueron estadísticamente significativos con una $p < 0,001$ y un Kappa no ponderado de 5. Se presentó un caso probable para biopelícula evidenciado entre la MET y la H-E (tabla 4).

Tabla 4. Concordancia observada entre las pruebas Giemsa, Gram y PAS vs. la MET

		MET		Total
		+	-	
Gram, Giemsa, PAS	- Recuento	2	32	34
	% de Gram	5,9%	94,1%	100,0%
	% de MET	100,0%	100,0%	100,0%
	Recuento	2	32	34
Total	% de Gram	5,9%	94,1%	100,0%
	% de MET	100,0%	100,0%	100,0%

Discusión

En el presente trabajo se encontró una importante concordancia entre los resultados negativos obtenidos mediante el estudio de las muestras de la mucosa de los senos paranasales con MET, H-E, Gram, Giemsa y PAS. Se descartó la presencia de biopelícula en pacientes con rinosinusitis crónica en las muestras estudiadas. Se identificó un caso probable, en el cual hubo concordancia entre los resultados obtenidos con MET y la H-E. No pretendíamos una identificación de especies bacterianas particulares, debido a que las biopelículas se consideran el factor más importante para la patogénesis de la rinosinusitis crónica (1, 10). La identificación microbiológica de los diferentes agentes infecciosos requiere de cultivos o métodos de inmunohistoquímica (4, 11).

Teniendo en cuenta el importante papel que desempeñan las biopelículas en la patogénesis de la rinosinusitis crónica, es fundamental buscar herramientas confiables, disponibles y económicas para su identificación. De acuerdo con Hochstim et al. (3), Tóth et al. (14) y Kania et al. (17), consideramos que la amplia disponibilidad que existe de la coloración histológica H-E, a través de los diferentes laboratorios de patología, hace de este un método fiable para descartar biopelículas. Con respecto a los hallazgos encontrados por Winther et al. (15), consideramos que el Giemsa y el PAS podrían ser herramientas que ayudarían a descartar biopelículas; sin embargo, fallaron en detectar el caso que fue reportado como sospechoso con la H-E y la MET. A pesar de que se tuvieron en cuenta los criterios diagnósticos para la detección de biopelículas descritos por Parsek-Singh y modificados por Hall-Stoodley et al. (16), las muestras analizadas no cumplieron dichos criterios, y no se reportó ningún resultado positivo para biopelícula. En la MET se tuvieron en cuenta los hallazgos descritos por Reese et al. (18) para el diagnóstico de biopelículas; sin embargo, las muestras analizadas no cumplieron los criterios, como la organización de las bacterias en capas inmersas en una gran capa de polisacáridos extracelulares (exopolisacáridos). En las muestras analizadas, tanto en MET como en microscopia de luz se evidenció una importante respuesta inflamatoria, y se encontraron principalmente células plasmáticas. La presencia de polimorfonucleares y células plasmáticas que rodean un agregado bacteriano incrementa considerablemente la sospecha de infección.

Conclusión

Este estudio demuestra que existe una importante concordancia entre los resultados obtenidos en el análisis de las muestras de mucosa de los senos paranasales de pacientes con rinosinusitis crónica, examinadas mediante MET y microscopia de luz. Los análisis fueron practicados por patólogos de amplia trayectoria y experiencia profesional y docente; igualmente, con experiencia en microscopia

electrónica y microscopía de luz. Se necesita de estudios con muestras más grandes y teniendo una población con resultados positivos para biopelículas; asimismo, que comparen la severidad de los síntomas y la presencia de biopelículas. Sin embargo, estos hallazgos muestran la relevancia de guiar investigaciones futuras en esta área, para el desarrollo de nuevos métodos diagnósticos para biopelículas, lo cual llevará al estudio y avance de alternativas terapéuticas para tratar a pacientes con rinosinusitis crónica.

Conflicto de intereses

Ninguno declarado.

REFERENCIAS

1. Suh JD, Ramakrishnan V, Palmer JN. Biofilms. *Otolaryngol Clin North Am*, 2010; 43 (3): 521-530, viii.
2. Kilty SJ, Desrosiers MY. Are biofilms the answer in the pathophysiology and treatment of chronic rhinosinusitis? *Immunol Allergy Clin North Am*, 2009; 29 (4): 645-656.
3. Hochstim CJ, Choi JY, Lowe D, Masood R, Rice DH. Biofilm detection with hematoxylin-eosin staining. *Arch Otolaryngol Head Neck Surg*, 2010; 136 (5): 453-456.
4. Post JC, Hiller NL, Nistico L, Stoodley P, Ehrlich GD. The role of biofilms in otolaryngologic infections: update 2007. *Curr Opin Otolaryngol Head Neck Surg*, 2007; 15 (5): 347-351.
5. Bendouah Z, Barbeau J, Hamad WA, Desrosiers M. Biofilm formation by *Staphylococcus aureus* and *Pseudomonas aeruginosa* is associated with an unfavorable evolution after surgery for chronic sinusitis and nasal polyposis. *Otolaryngol Head Neck Surg*, 2006; 134 (6): 991-996.
6. Psaltis AJ, Weitzel EK, Ha KR, Wormald P-J. The effect of bacterial biofilms on post-sinus surgical outcomes. *Am J Rhinol*, 2008; 22 (1): 1-6.
7. Singhal D, Psaltis AJ, Foreman A, Wormald P-J. The impact of biofilms on outcomes after endoscopic sinus surgery. *Am J Rhinol Allergy*, 2010; 24 (3): 169-174.
8. Psaltis AJ, Ha KR, Beule AG, Tan LW, Wormald P-J. Confocal scanning laser microscopy evidence of biofilms in patients with chronic rhinosinusitis. *Laryngoscope*, 2007; 117 (7): 1302-1306.
9. Flemming H-C, Wingender J. The biofilm matrix. *Nat Rev Microbiol*, 2010; 8 (9): 623-633.
10. Tamashiro E, Antunes MB, Palmer JN, Cohen NA, Anselmo-Lima WT. Implications of bacterial biofilms in chronic rhinosinusitis. *Braz J Infect Dis*, 2009; 13 (3): 232-235.
11. Zernotti ME, Angel Villegas N, Roques Revol M, et al. Evidence of bacterial biofilms in nasal polyposis. *J Investig Allergol Clin Immunol*, 2010; 20 (5): 380-385.
12. Hochstim CJ, Masood R, Rice DH. Biofilm and persistent inflammation in endoscopic sinus surgery. *Otolaryngol Head Neck Surg*, 2010; 143 (5): 697-698.
13. Ferguson BJ, Stolz DB. Demonstration of biofilm in human bacterial chronic rhinosinusitis. *Am J Rhinol*, 2005; 19 (5): 452-457.
14. Tóth L, Csomor P, Sziklai I, Karosi T. Biofilm detection in chronic rhinosinusitis by combined application of hematoxylin-eosin and gram staining. *Eur Arch Otorhinolaryngol*, 2011; 268 (10): 1455-1462.
15. Winther B, Gross BC, Hendley JO, Early SV. Location of bacterial biofilm in the mucus overlying the adenoid by light microscopy. *Arch Otolaryngol Head Neck Surg*, 2009; 135 (12): 1239-1245.
16. Hall-Stoodley L, Stoodley P. Evolving concepts in biofilm infections. *Cell Microbiol*, 2009; 11 (7): 1034-1043.
17. Kania RE, Lamers GEM, Vonk MJ, et al. Characterization of mucosal biofilms on human adenoid tissues. *Laryngoscope*, 2008; 118 (1): 128-134.
18. Reese S, Guggenheim B. A novel TEM contrasting technique for extracellular polysaccharides in in vitro biofilms. *Microsc Res Tech*, 2007; 70 (9): 816-822.